

PRINCIPI PLASTIČNE HIRURGIJE

Miodrag Karapandžić

Rana kojoj nedostaje kožni pokrivač, ako se hirurški ne obradi, podleže ožiljavanju ili formiranju ulceracije. Masivni ožiljci u pregibnim regijama praćeni su kontrakturama koje uzrokuju deformitete i funkcionalne smetnje. Primena tenzionih šavova u cilju zatvaranja defekata obično se završava nekrozom tkiva okoline defekta ili dehiscencijom rane, a u najboljem slučaju zarašćivanje nastaje formiranjem širokih i debelih ožiljaka premošćenih upadljivim linearnim ožiljcima na mestu plasiranih zategnutih šavova.

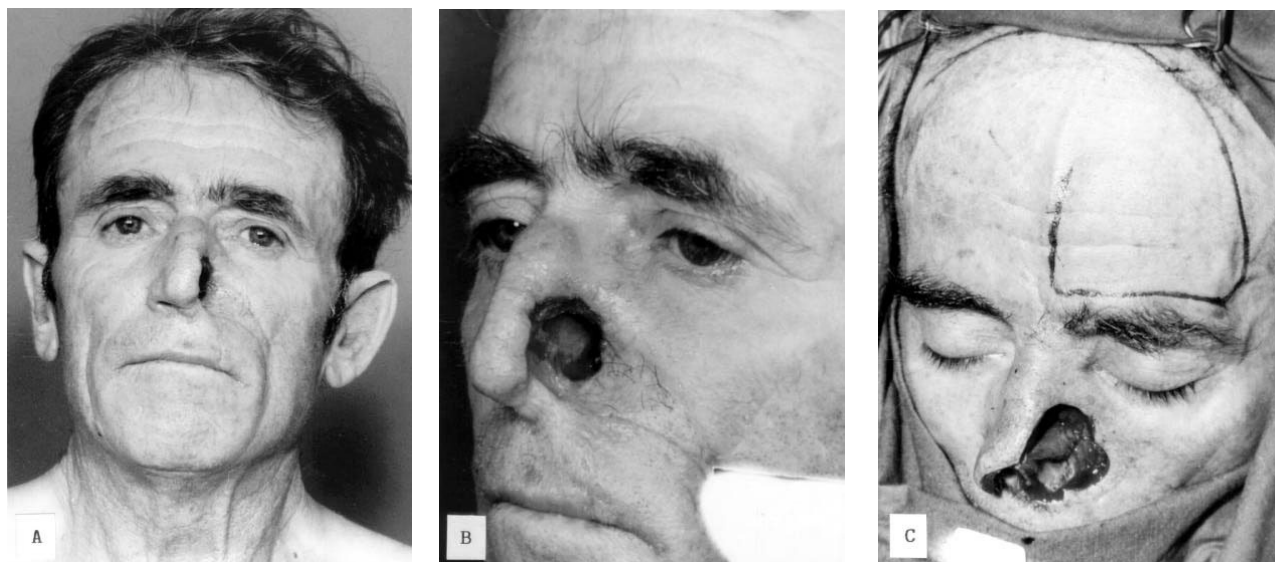
Operativni principi zatvaranja defekata kože baziraju se na izdašnom podminiranju i preciznom približavanju ivica rane, na primeni slobodnih kožnih transplantata, lokalnih i udaljenih kožnih ili složenih i slobodnih režnjeva, postavljanju šavova bez tenzije, što osigurava primarno zarašćivanje sa minimalnim ožiljkom (Sl. 16-1).

KOŽNI TRANSPLANTATI

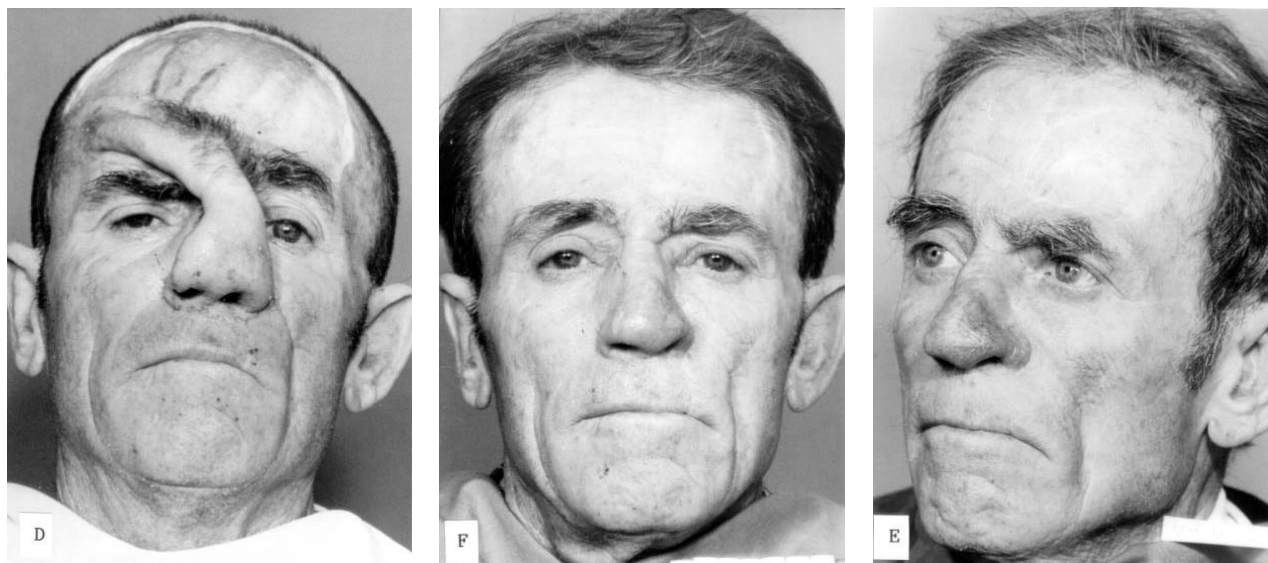
Transplantiranje označava uzimanje kolonije živih ćelija sa davajuće regije i njihovo prenošenje u primajuću regiju koja je sposobna za širenje roda živih ćelija. Termin se upotrebljava za transfer tkiva ili organa sa jednog dela tela na drugi deo ili sa jedne individue na drugu.

Koža se transplantira kompletnim odvajanjem dela kožnog pokrova sa davajuće regije i prebacivanjem u primajuću regiju, gde dobija novo krvno snabdevanje za osiguranje rasta i razvijanje transplantiranih ćelija.

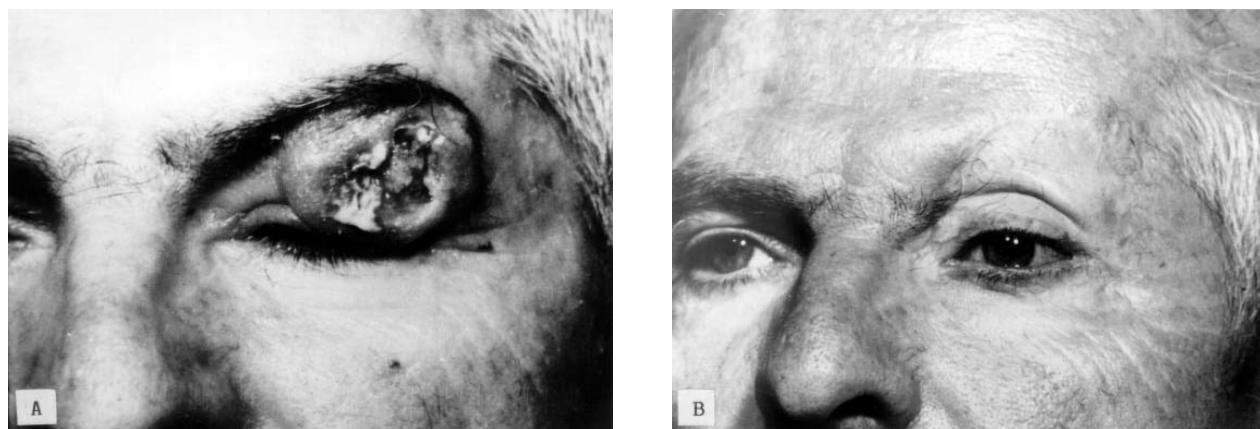Kožni transplantat se sastoji od epiderma i derma. Dermalna komponenta sastoji se od cele debljine ili samo dela derma. Prema sadržaju derma slobodni kožni transplantati dele se na transplantate pune debljine kože ili dermalne, i na transplantate delimične de-



Sl. 16-1. A), B) Postoperativni parcijalni defekt nosa nastao odstranjenjem malignog tumora. Delimično primarno rekonstruisan lokalnim mezolabijalnim režnjem. C) Nazalni epitelni sloj rekonstruisan lokalnim kožnim i sluzokožnim režnjevima. Na čelu crtež frontalnog kožnog režnja



Sl. 16-1. D) Frontalni režanj formiran i inseriran u defekt nosa. Davajuća regija pokrivena slobodnim kožnim transplantatom. Posle prijema režnja u defekt baza režnja vraćena u davajuću regiju čela. E), F) Rezultat rekonstrukcije posle petnaest godina



Sl. 16-2. A) Tumor kože gornjeg očnog kapka i obrve. Tumor odstranjen a nastali defekt je pokriven slobodnim kožnim transplantatom pune debljine, B) Transplantat u potpunosti primljen sa očuvanom funkcijom gornjeg kapka

bljine koji sadrže kompletan epiderm i samo deo derma, tj. epidermodermalne transplantate (Sl. 16-2).

Kožni autograft je transplantat prebačen sa dajuće u primajuću regiju – defekt kod iste individue. Alograft (homograft) je transplantat između genetski različitih individua iste vrste. Ksenograft (heterograft) je transplantat između individua različitih vrsta.

Primena slobodnih kožnih transplantata počela je krajem devetnaestog veka u vidu vrlo tankih epidermalnih transplantata koji su sadržavali gotovo čisti epitel. Ovako tanki transplantati imaju ograničenu primenu zbog velike kontrakcije transplantiranog defekta i vulnerabilnosti epidermalne površine. Vrlo tanki epidermalni kožni transplantati (Ollier, 1872, Thiersch, 1874) zamenjeni su debljim – punijim intermedijarnim transplantatima (Blair i Brown, 1929) koji sadrže kom-

pletan epiderm i različite delove papilarnog i retikularnog derma, a danas su široko primenjeni u pokrivanju kožnih defekata.

Epidermalni i epidermodermalni transplantati

Ovi transplantati sadrže epiderm i delove derma različite debljine.

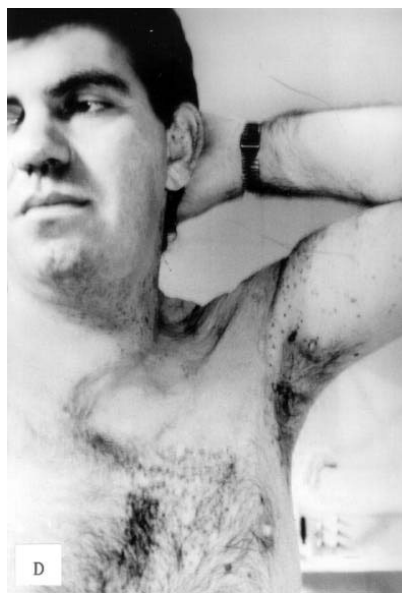
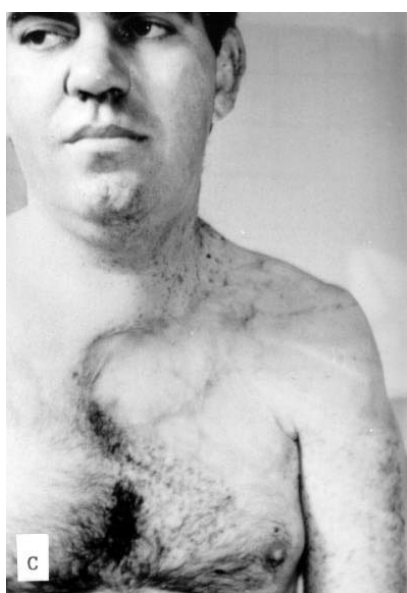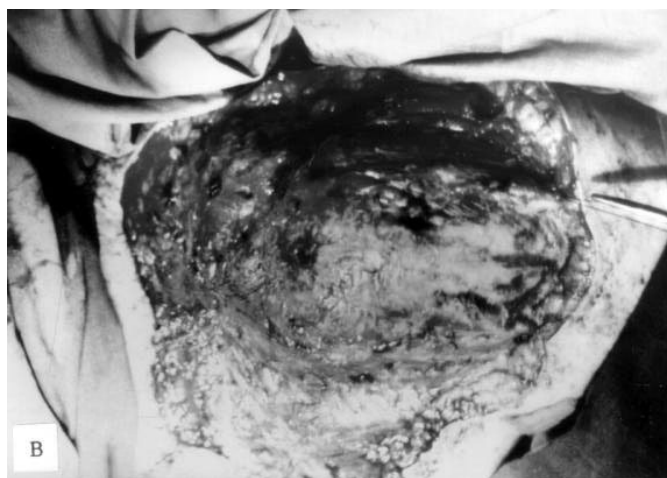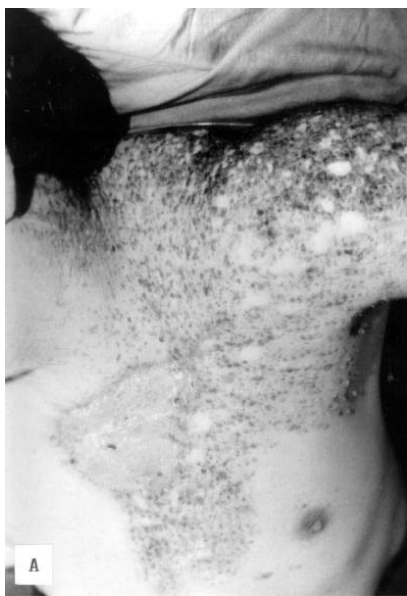U zavisnosti od količine derma u transplantatu, oni mogu biti tanji i puniji. Prosečna debljina transplantata kreće se od 0,30 do 0,45 mm. Presecanjem krvnih sudova koji se arboriziraju u dermu pri uzimanju transplantata, ostaje na njegovoj ranjavoj površini veliki broj otvorenih krvnih sudova, zbog čega je povećan kapacitet transplantata za apsorpciju hranljivih materija iz ranjave podloge defekta.

Davajuća regija epidermalnog transplantata zarašćuje spontano pošto transplantat pored epiderma sadrži samo deo derma, a u drugom delu derma davajuće regije ostaju epidermalne ćelije koje grade lojne i znojne žlezde iz kojih nastaje novi epitelni pokrivač. Zbog ovoga ista davajuća regija može se više puta koristiti za uzimanje epidermalnih transplantata. Ovo je neobično značajno kod bolesnika sa ekstenzivnim gubitkom kože zbog opekotina. Velike ranjave površine i rane sa oskudnom cirkulacijom uvek se pokrivaju epidermalnim transplantatima uprkos nepovoljnostima koje nastaju kod primene ove vrste transplantata, kao

što su kontrakture, nedostatak rasta transplantata kod dece, abnormalna pigmentacija i neotpornost na povređivanje. Epidermalni transplantati se primenjuju na granulacionim i slabije vaskularizovanim površinama, što im daje prednost nad transplantatima pune debljine kože (Sl. 16-3).

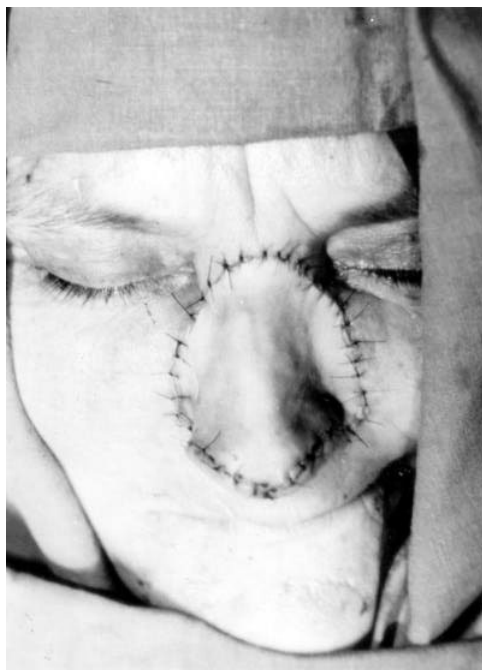Transplantati pune debljine kože

Ovi transplantati sadrže celu debljinu kože, epiderm i derm. Zbog ovakvog tkivnog sastava otporni su na kontrakciju, rastu kod dece, a po teksturi, pigmentaciji i izgledu približni su normalnoj koži okoline transplantiranog defekta, što ih čini manje uočljivim od epidermalnih transplantata. Uslov za prijem i preživlja-



Sl. 16-3. A) Maligni melanom kože prednjeg torakalnog zida sa metastazama u limfnim žlezdama aksile; B) operativni defekt pokriven je slobodnim kožnim transplantatima delimične debljine. Istovremeno učinjena je regionalna limfadenektomija; C), D) transplantati primljeni u celosti sa zadovoljavajućim funkcionalnim rezultatom

vanje transplantata pune debljine kože je dobro vaskularizovana ranjava površina primajuće regije (Sl. 16-4).



Sl. 16-4. Postoperativni defekt kože cele površine nosa i neposredne okoline pokriven je slobodnim kožnim transplantatom pune debljine

Zbog toga se oni uglavnom primenjuju na akutne i neinficirane rane manjih dimenzija. Rane većih površina i inficirane rane mogu se prvo pokriti epidermalnim transplantatom a kasnije, u zavisnosti od anatomске lokalizacije i funkcionalnog značaja regije, ovaj transplantat se može zameniti delimično ili u potpunosti transplantatom pune debljine kože. Primljeni transplantati blisko odgovaraju osobinama normalne kože što ih čini idealnim pokrivačem za sve rane koje zahtevaju primenu transplantata. Uprkos dobrim osobinama ovih transplantata, nije ih moguće široko primeniti jer je najveći broj rana velikih dimenzija koje se ne mogu pokriti transplantatima pune debljine kože, ili su inficirane, ili sa oskudnom vaskularizacijom, kod kojih će se bolji uspeh postići primenom epidermalnog transplantata.

Izbor davajuće regije

Epidermalni transplantati se mogu uzeti gotovo sa svakog dela tela. Pošto skidanje epidermalnog transplantata ostavlja ožiljak, potrebno je odabrati davajuću regiju na kojoj će se ožiljak najmanje videti, a sa druge strane osobine odabrane kože treba da su i po boji približne koži okoline defekta koji se pokriva transplantatom. Epidermalni transplantati se uzimaju sa skrivenih mesta koja su pokrivena odećom kod oba

pola. Unutrašnja strana nadlaktice, natkolenice, glutealna regija i trup su najčešće davajuće regije. Epidermalni transplantati sa ovih davajućih regija pogodni su za defekte gotovo svih lokalizacija izuzev lica gde podležu žučkastobraonkastoj pigmentaciji. Za lice se koriste transplantati supraklavikularne regije i bočne strane vrata, naročito kod starijih bolesnika. Za pokrivanje defekata na ekstremitetima i trupu najčešće se koriste abdominalni zid, natkolenice i glutealna regija.

Transplantati kože uvek zadržavaju specifične osobine epiderma svoje davajuće regije, zbog čega svojstva primajuće regije utiču na izbor tipa transplantata.

Slobodni epidermalni transplantati mogu se uzeti sa kože kod traumatskih avulzija delova ekstremiteta ili tela, kao i sa hirurški odstranjenih delova kože kod obrade povreda. Ovi transplantati se koriste za pokrivanje denudiranih delova ekstremiteta i tela, a ako ne postoje uslovi za primarnu transplantaciju, oni se konzerviraju.

Mukozni epidermalni transplantati uzimaju se sa sluzokože usne duplje specijalnim Castroviejo-dermatomom. Oni se upotrebljavaju za zamenu konjunktive kod rekonstrukcije kapaka i konjunktivalnog sakusa za nošenje očne proteze.

Transplantati pune debljine kože uzimaju se sa regija tela koje poseduju tanku kožu. Zbog svojih osobina ovi transplantati se koriste za pokrivanje defekata na licu, a najčešće davajuće regije su koža retroaurikularne regije, gornjeg ocnog kapka i supraklavikularnog predela. Veličina transplantata retroaurikularne regije kreće se oko 3×4 cm, a davajuća regija se može primarno zatvoriti. Pogodna boja i osobine kože ove regije razlog su za uzimanje transplantata i većih dimenzija, ali je davajuću regiju potrebno pokriti slobodnim epidermalnim transplantatom druge regije tela.

Koža abdominalnog zida i trupa ređe se koristi za transplantate pune debljine zbog debljine dermalnog dela i sklonosti nekrozi. Ingvinalni predeo bez dlaka ima tanju kožu koja se koristi za transplantate. Velika površina transplantata se može uzeti sa dorzalne strane stopala ako se davajuća regija pažljivo zatvori epidermalnim transplantatom.

Kao davajuće regije transplantata pune debljine služe prepucijum, skrotum i labija minora. Koža ovih predela ima tamnu pigmentaciju i pogodna je za rekonstrukciju areole dojke. Transplantat pune debljine areole i mamile može se uzeti sa druge dojke u cilju rekonstrukcije posle mastektomije.

Transplantati pune debljine kože koriste se za pokrivanje defekata na vrhovima prstiju i zglobnim površinama, a u tu svrhu koristi se koža pregibne brazde ručnog ili lakatnog zgloba. Koža traumatski amputiranih prstiju se, ako se ne može izvršiti replantacija, koristi za transplantaciju ranjavih površina, ili samo kao biološki zavoj.

Kod izbora davajuće regije za transplantate pune debljine kože treba voditi računa o kasnijem rastu dlaka iz transplantata na mestima gde ih inače nema. Folikuli dlaka leže u dermisu i bivaju transplantirani, ako se ne obrati pažnja, na neželjena mesta. Kod dece je

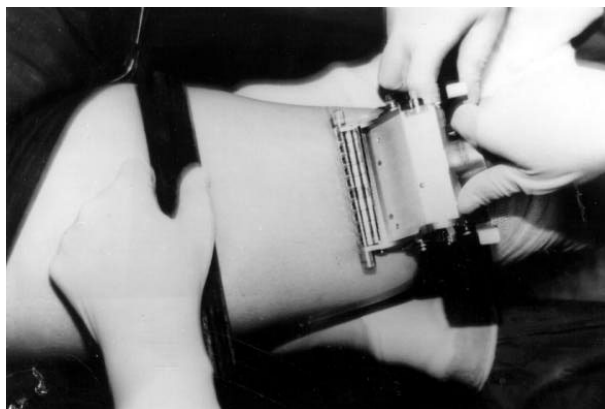
naročito važno da se regija odabere tako da iz transplantata u zreloom dobu ne rastu neželjene dlake. Upotrebom ingvinalnih transplantata treba izbeći pubične dlake koje se neželjeno pojavljuju na vidljivim delovima.

Transplantati pune debljine kože poglavine primenjuju se u vidu ostrvaca ili stripova za korekciju celavosti.

Uzimanje epidermalnih transplantata

U zavisnosti od osobina i potrebne količine transplantata, pristupa se njihovom uzimanju sa odabrane davajuće regije primenom dermatoma sa električnim ili vazдушnim pogonom. U istu svrhu mogu se upotrebiti dobošasti dermatomi kojima se ručno uzima transplantat. Specijalno konstruisani noževi sa mogućnošću selektivnog podešavanja debljine transplantata, kao što je *Humbyev*, koriste se za manuelno podizanje transplantata. Postoje i drugi noževi manjih dimenzija kojima se ručno uzimaju transplantati.

Uzimanje transplantata obavlja se u opštoj ili lokalnoj anesteziji. Dermatomi sa pogonom su najpogodniji za brzo uzimanje većih i manjih transplantata jer se na njima može odrediti debljina i širina a rukovanje je jednostavno i ne zahteva naročito iskustvo u tehnici podizanja transplantata (Sl. 16-5).



Sl. 16-5. Uzimanje transplantata dermatomom na električni pogon

Davajuća regija se na uobičajeni način priprema za hiruršku intervenciju, a koža se blago premaže vazelinom da bi se ubrzalo odsecanje transplantata. Asistent zategne kožu ispred dermatoma da se dobije ravna površina na koju se postave dermatom ili nož sa podešenom širinom i debljinom transplantata. Uključivanjem dermatoma u pogon i ravnim kretanjem napred uz blagi pritisak na podlogu odseca se transplantat čija se debljina odmah proverava podizanjem početnog dela. Kvalitetan transplantat pokazuje blagu transparentiju a na podlozi se javljaju mala tačkasta ravno-

merna krvarenja. Dublje odsecanje transplantata pokazuje krupnija i jača tačkasta krvarenja a kod suviše dubokog odsecanja pojavljuje se masno tkivo. Pažnja se mora obratiti na debljinu kože bolesnika jer se kod uobičajene debljine transplantata može zbog tanke kože duboko odseći transplantat.

Uzimanje epidermalnih transplantata rukom pomoću posebnih noževa postiže se postavljanjem oštrice noža na zategnutu i poravnjenu kožu, ravnomernim pokretima napred i nazad uz blagi pritisak, slično sečenju hleba. Noževi tipa *Humby* mogu da se podese za uzimanje različite debljine transplantata. Savremeniji tipovi noževa za ručno uzimanje transplantata su manjih dimenzija, a kao sečivo koriste žilete za jednokratnu upotrebu. Naročito su pogodni mali noževi koji koriste žilete za brijanje.

Ekspandiranje – meširanje transplantata

Ekspandiranje transplantata multiplim perforacijama vrši se kod masivnih opekotina, kada nema dovoljno kože a ranjave površine su već pripremljene za transplantaciju. Oni se u nedostatku dovoljne količine kože primenjuju na neravnim i savijenim površinama, kao i tamo gde transplantat u celom komadu ne bi dobro adherirao na ranjavu podlogu. Navodno omogućavanje drenaže preko okaca ekspandiranog transplantata je često zabluda, jer ranjava površina koja previše luči sekret nije spremna za transplantaciju. Takvu površinu treba prethodno pripremiti a zatim preduzeti transplantaciju.

Nedostaci ekspandiranih transplantata su znatna kontrakcija ranjave površine na mestima perforacija i ispod transplantata, dok po epitelizaciji ostaje ravnomerna mrežasta šara koja je na otkrivenim mestima vrlo upadljiva. Primena ovog transplantata opravdana je uvek kada je bolesnik u životnoj opasnosti, sa malom količinom kože koja se može upotrebiti za autotransplantaciju.

Ekspandiranje transplantata vrši se pomoću aparata u koji se postavlja plastični nosač na kome je transplantat ravnomerno raspoređen. Posle prolaska nosača sa transplantatom kroz aparat dobija se transplantat sa multiplim ravnomernim perforacijama koje omogućavaju povećanje površine transplantata u različitom prethodno odabranom odnosu, 1:3, 1:4 ili drugom odnosu, što zavisi od raspoložive količine transplantata i veličine ranjave površine koju treba pokriti.

Uzimanje transplantata pune debljine kože

Transplantati pune debljine kože uzimaju se slobodnom rukom pomoću skalpela sa delova tela koji poseduju tanku kožu. Na davajuću regiju prenese se veličina defekta pomoću otiska ranjave površine. U ovu svrhu koriste se gaza ili komad gumiranog platna koji se otisnu na defekt i podignu, a ivice označene krvlju tačno opseku. Otisak se ponovo proveriti postavljanjem na ranu, a zatim prenese na davajuću regiju i bojom obeleži njegova veličina i forma. Transplantat se podiže

presecanjem oko otiska „mustre“ obeležene bojom i disekcijom kože do nivoa supkutnog masnog tkiva. Disekcija transplantata izvodi se strpljivo, prihvatanjem ivica kukicom i prebacivanjem preko kažiprsta, čime se postiže osećaj debljine kože i ubrzava tok operacije. Podignuti transplantat treba da je ravnomerne debljine i bez masnog tkiva, a ukoliko ga ima, odstrani se malim ostrim makazama. U toku celog procesa rada transplantat treba kvasiti fiziološkim rastvorom NaCl. Davajuću regiju treba zatvoriti primarno podminiranjem ivica rane. Ako je ranjavu površinu davajuće regije nemoguće direktno zatvoriti, primenjuju se lokalni režnjevi ili slobodni epidermalni transplantati.

Transplantati pune debljine sluzokože za rekonstrukciju defekata sluzokože nosa i konjunktive uzimaju se sa bukalne sluzokože. Drugi izvor mukoznih transplantata je sluzokoža septuma nosa. Za podizanje visine rekonstruisanog donjeg očnog kapka koristi se složeni transplantat sluzokože i hrskavice septuma sa jedne strane, dok na drugoj strani septuma ostaje perihondrijum koji sekundarno epitelizira. Konjunktiva forniksa koristi se kao slobodni transplantat za rekonstrukciju konjunktive drugog oka.

Priprema rane za transplantaciju

Uspeh transplantacije zavisi od vrste i kvaliteta transplantata, a najbitniji činilac je dobro vaskularizovana podloga. Vrsta povrede utiče na sposobnost rane za prihvatanje transplantata. Čista tkiva avulzivne rane odmah će prihvatiti transplantat, dok nagnječena i inficirana tkiva neće pokazivati takvu sposobnost. Tkiva sa ograničenim krvnim snabdevanjem, kao što su kompaktna kost, hrskavica i tetive teško će ili neće prihvatiti transplantat. Tada se za pokrivanje defekata koriste režnjevi ili se rana hirurški modifikuje da postane vaskularizovana. Tako se uklanjanjem kortikalnog sloja kosti omogućava proliferacija granulacionog tkiva ili se multiplim perforacijama kosti i hrskavice stvara granulaciona površina sposobna da prihvati transplantat. Hronične granulacione površine sa slabom vaskularizacijom odstranjuju se do bolje prokrvljenog sloja na koji će se transplantat primiti. Hronične rane ne smeju sadržavati gnojni sekret, a površina treba da deluje zdravo sa rozikastim do tamnocrvenim granulacijama. Početna epitelizacija po ivicama granulacione površine je dobar indikator za postavljanje transplantata. Hipertrfične granulacije potrebno je ukloniti ili pripremiti previjanjem hipertoničnim 3%-nim rastvorom NaCl.

Granulacione površine sadrže mnogobrojne bakterije u različitoj količini. Veliki sadržaj bakterija mora se redukovati primenom antibiotika prema antibiogramu i lokalnim tretmanom rane. Naročita pažnja se obraća na prisustvo *Streptococcus*.

Transplantati se teško primaju na hroničnim ulceracijama, kao što su *ulcus cruris*, ulkusi nastali kao posledica arterijalne okluzije a posebno kod radioneuroze. Potrebno je, po mogućstvu, prethodno poboljšati cirkulaciju medikamentno i hirurški, a zatim primeniti slobodne transplantate. Kod hroničnih rana nekrotično tkivo odstranjuje se debridmanom i previjanjem an-

tisepticima. Hirurški debridman može biti praćen profuznim krvarenjem koje se mora pažljivo zaustaviti jer formirani hematoma ispod transplantata onemogućava prijem.

Imobilizacija transplantata

Slobodni transplantati kože postavljaju se na ranjavu površinu tako da naležu na sve delove rane, niti suviše zategnuto niti opušteno sa naborima. Transplantat se ušiva po periferiji koncem 4-0 ili 5-0 tako da transplantat bude ravnomerno raspoređen. Gustina šavova zavisi od lokalizacije. Na licu se šavovi postavljaju na 2 do 3 mm, a na ostalim delovima tela na 1 do 2 cm. Krajevi šavova ostavljaju se u dužini koja je potrebna za vezivanje preko sundera, gaze ili žute vate koji se koriste za kompresiju na transplantat. Preko ušivenog transplantata sa vazelinskom gazom postave se u veličini defekta sunder, gaza navlažena fiziološkim rastvorom ili žuta vata, a preko njih se vežu krajevi konaca. Ova imobilizacija potrebna je da transplantat bolje adherira na ranjavu površinu, a to će omogućiti urastanje krvnih sudova i prijem transplantata. Pre vezivanja šavova preko zavoja, potrebno je ukloniti ugruške krvi ispod transplantata ispiranjem fiziološkim rastvorom NaCl ili pritiskom prema ivicama transplantata. Svaka mogućnost formiranja hematoma ispod transplantata mora biti odstranjena prethodnom pedantnom hemostazom. Hematom ispod transplantata onemogućuje njegov prijem. Svrha celog ovog postupka zavoja je osiguranje kontakta između transplantata i ranjave podloge. U tu svrhu može se preko zavoja transplantata postaviti i cirkumferencijalni kompresivni zavoj kod transplantacije na ekstremitetima.

Zavoj transplantata ostaje sedam dana bez pomeranja, uprkos znatizeljji o sudbini prijema. Zavoj se može skinuti posle četvrtog dana ukoliko se pojave znaci neželjenih komplikacija. Posle sedmog dana mogu se skinuti konci. Eventualno prisutni mali serom ispod transplantata može se odstraniti perforacijom i blagim pritiskom gaze.

Pokrivanje defekata u šupljinama, kao što su orbitalna i bukalna vrši se inlej metodom po istom principu po kome se pokrivaju i drugi defekti na telu.

Otvorena metoda

Velike površine pokrivene transplantatima, kao što je to kod opekotina, mogu se ostaviti otvorene bez zavoja. Ovaj način zahteva idealne uslove ranjave površine, bez krvarenja ili produkcije sekreta, i bolesnika koji može dobro da saraduje ili je sediran. U postoperativnom periodu odmah se mogu pojaviti male kolekcije seroma ili hematoma koji se mogu evakuisati incizijom ili ekspresijom tečnosti. Ograničena pokretljivost bolesnika je dopuštena. Bolesnik se mora smestiti u krevet sa arnjevima, tako da se transplantati ne pomeraju. Transplantati postaju rumeni i adherentni u toku 48 časova. Njihova nega je jednostavna jer se kraste koje se formiraju po periferiji mogu ukloniti ili ostaviti da spontano otpadnu, a previjanje nije potrebno.

Prijem transplantata

Podizanjem transplantata sa davajuće regije on postaje bled pošto je odvojen od vaskularne mreže. Krvni sudovi transplantata kontrahuju se i istiskuju eritrocite. Postavljanjem na ranjavu površinu transplantat postupno ponovo dobija prethodnu crvenu boju, jer se cirkulacija povratila.

Odsustvo revaskularizacije praćeno je parcijalnom ili kompletnom nekrozom transplantata. Kod debelog transplantata površni deo može se odvojiti i odbaciti, ali dublji delovi su vitalni, što treba imati u vidu kod donošenja zaključka o prihvatanju transplantata. Neprihvatanje transplantata posledica je loše vaskularizacije ranjave površine, formiranja hematoma, pomicanja i infekcije ispod transplantata.

Sazrevanje transplantata

Posle vaskularizacije transplantat podleže promenama koje se nastavljaju tokom više meseci, a proces remodelizacije značajno utiče na krajnji rezultat. Najznačajnija promena koja je odmah uočljiva je kontrakcija, koja nastaje kao posledica prisutnih miofibrila u rani i transplantatu. Najverovatnije je da se rana kontrahuje a da transplantat prati taj proces, tako da je kontrakcija vidljiva na transplantatu posledica kombinacije ovog procesa u rani i transplantatu. Na ovaj proces utiče tip transplantata. Epidermalni transplantati kontrahuju se više na pokretnim i mobilnim ranama a manje na ranama sa čvrstom podlogom, kao što je periorbita na kalvariji. Na ranama istih osobina transplantati pune debljine kontrahuju se minimalno, dok epidermalni transplantati pokazuju značajnu kontraktinost.

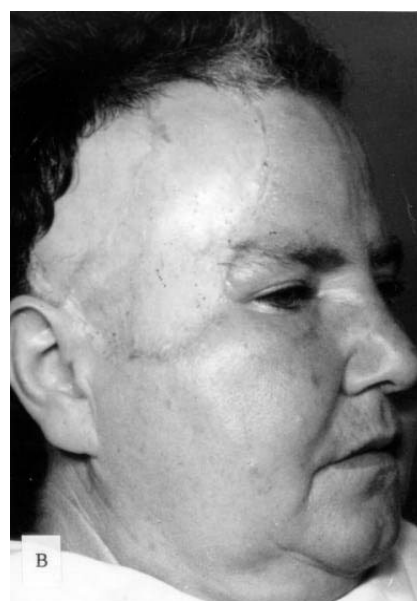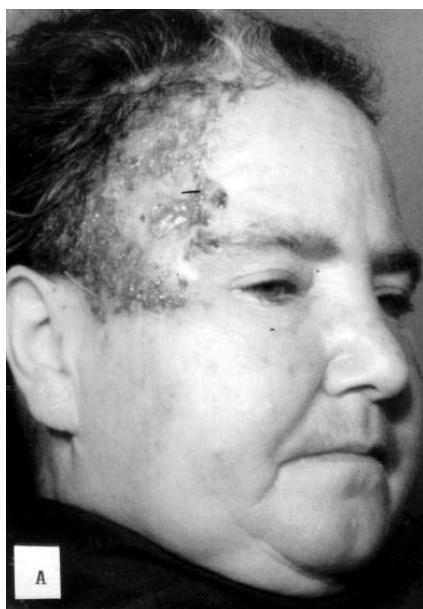Nasuprot ovoj sekundarnoj kontrakciji, primarna nastaje odmah kod skidanja transplantata. Primarna kontrakcija je najveća kod transplantata pune debljine a najmanja kod epidermodermalnih. Dermalna komponenta transplantata vrši glavni uticaj na sekundarnu kontrakciju rane. Ukoliko je transplantat puniji, utoliko se rana manje kontrahuje. Zbog ovih osobina, u kliničkoj primeni prednost treba dati transplantatima pune debljine kad god je to moguće. Zbog osobina rane koja se pokriva češće se postavlja indikacija za primenu epidermodermalnih transplantata. Ako se oni primene na sveže rane, kontrakcija će biti manja a na granulacionim površinama veća. Zato je priprema rane za transplantaciju veoma važna, jer od toga zavisi rezultat (Sl. 16-6).

Prebacivanje transplantata na novu lokaciju ne utiče na osobine epiderma. Specifičnost epiderma ostaje nepromenjena. Epidermalni transplantat kože u ustima nastavlja sa orožavanjem epitela kao i u davajućoj regiji.

Promene u pigmentaciji

Osim kontrakcije slobodnih kožnih transplantata, veliki problem je nepodudarnost pigmentacije. Transplantati pune debljine kože zadržavaju pigmentnu sličnost, zbog čega su podobni na regijama kao što je lice. Na licu transplantati pune debljine sa retroaurikularne i supraklavikularne regije zadržavaju permanentno rumeni ton.

Epidermalni transplantati često pokazuju izraženu tamnu pigmentaciju, naročito kod tamnopusih osoba. Primenjeni na lice i otkrivene delove tela, transplantati sa abdominalne i glutealne regije pokazuju ve-



Sl. 16-6. A) Bazocelularni karcinom kože temporalne i frontalne regije. Posle radikalnog hirurškog odstranjenja tumora nastali defekt pokriven je slobodnim epidermodermalnim kožnim transplantatom; B) transplantat u potpunosti primljen sa minimalnom kontrakcijom, zadovoljavajuće boje i elastičnosti. Rezultat posle tri godine

liku pigmentnu nepodudarnost jer se preboje braonkastožučkastom bojom. Sprečavanje hiperpigmentacije najbolje se postiže primenom podudarnog transplantata pune debljine kože ili izbegavanjem dejstva sunčevih zraka u prvih šest meseci primenom zaštitnih sredstava i pogodnim odevanjem.

Druge osobine transplantata

Transplantati pune debljine, ako sadrže intaktne folikule dlaka, pokazuju rast kose u primajućoj regiji na isti način kao u davajućoj regiji. Na ovoj činjenici zasniva se primena malih transplantata kože poglavine sa dlakama koji se prebacuju na ćelavi deo skalpa. Veći stripovi poglavine koriste se za nadoknadu izgubljenih obrva.

Epidermalni transplantati ne sadrže dlake osim ako su odsečeni dublje sa većim sadržajem derma u kome se nalaze folikuli dlaka. Izbor davajuće regije je važan posebno kod dece, jer se može pojaviti neželjena dlakavost ukoliko se odabere regija koja pre puberteta ne sadrži dlake ali se one kasnije razvijaju.

Znojne žlezde potpunije obnavljaju funkciju kod transplantata pune debljine nego kod epidermalnih. Pošto prati regeneraciju nerava, znojenje zavisi više od mesta na kome je transplantat postavljen nego od onog odakle je uzet.

Lojne žlezde su očuvanije u transplantatima pune debljine nego u epidermalnim. Zbog toga transplantati pune debljine imaju mekoću i mobilnost. Presecanjem kroz dermis pri uzimanju epidermalnih transplantata lojne žlezde mogu sada lučiti ispod transplantata, stvarajući mnogobrojna tačkasta milia. Epidermalni transplantat i njegova davajuća regija mogu biti suvi, pokriveni ispućalim epidermom u vidu krljušti kroz duži vremenski period kao posledica prolazne devitalizacije lojnih žlezda. Transplantat i davajuću regiju u nedostatku funkcije lojnih žlezda treba premazivati mastima u cilju zaštite. Deblji epidermalni transplantati i davajuća regija tankih transplantata dobijaju normalnu funkciju lojnih žlezda. Ova funkcija je nezavisna od reinervacije.

Otpornost i rast transplantata

Otpornost transplantata zavisi od njegove debljine. Transplantati veće debljine otporniji su na traumu zbog čega su transplantati pune debljine kože primenljiviji u regionima pojačane funkcionalnosti, kao što su to vrhovi prstiju. Epidermalni transplantati mogu imati odličnu trajnost i otpornost ukoliko je debljina dermisa srednja (umerena).

Transplantati pune debljine kože kod dece uspešno rastu, dok je rast epidermalnih transplantata ograničen. Zbog toga je kod kontrakture palca u dečijem uzrastu bolje upotrebiti transplantat pune debljine nego epidermalni transplantat, kako bi se omogućio kasniji rast. Kod ekstenzivnih opekotina multipli epidermalni transplantati upotrebljeni u inicijalnom periodu lečenja zahtevaju u odrasloj dobi serijsku primenu novih epidermalnih i dermalnih transplantata, naročito

na funkcionalnim regijama, redosledom kojim dete raste.

Inervacija kožnih transplantata

U kožne transplantate postavljene na ranjavu površinu ponovo urastaju nervna vlakna i vraća se senzibilitet tog regiona. Povraćaj senzibiliteta u transplantat naročito je važan kod transplantata na vrhovima prstiju. Transplantati pune debljine kože postižu bolju osetljivost nego epidermalni transplantati, mada je povraćaj inervacije brži u epidermalnim transplantatima.

Osetljivost transplantata poprima karakteristike senzibiliteta primajuće regije pre nego što transplantat sa sobom nosi senzibilitet iz davajuće regije. Nije sasvim jasno da li urastanje nerava potpuno prati put starih nervnih završetaka ili ova rastuća nervna vlakna čine sasvim nove puteve. Verovatno da se kombinacijom ova dva procesa reinervacije ostvaruje povraćaj senzibiliteta transplantata.

Veliki broj bolesnika sa kožnim transplantatima ne povratu kompletnu normalnu osetljivost, mada se kod njih uspostavlja zaštitni senzibilitet. Obnavljanje senzibiliteta odvija se u toku prvog i drugog meseca posle transplantacije, a on može biti abnormalan u toku prve godine ili dve. Senzibilitet za bol može biti intenzivniji u transplantatu nego u okolini, a drugi osećaji, kao oni za dodir, toplo i hladno, mogu da daju bolne percepcije. Najranije se razvija senzibilitet za bol, dok se senzibilitet za dodir, toplo i hladno vraća kasnije. U određivanju kvaliteta osetljivosti primajuća regija kožnog transplantata je odlučujuća. Zbog toga transplantati na periostu i mišićima ne dobijaju odgovarajući senzibilitet.

Zarašćivanje davajuće regije

Uzimanjem transplantata pune debljine kože nastaje otvorena rana koja ne sadrži epitelne ostatke. Veličina ovih transplantata obično je tolika da se nastala rana može direktno primarno zatvoriti posle podminiranja ivica rane. Retko se zbog veličine transplantata pune debljine ranjava površina mora pokriti epidermalnim transplantatom.

Epidermalni transplantati se uzimaju u većoj količini i posle njihovog podizanja nastaje značajna ranjava površina iz koje postoji inicijalno krvarenje, a davajuća regija praćena je blagom inflamatornom reakcijom i edemom sa eksudacijom proteina. Epitel na ranjavoj površini počinje da raste u toku prva 24 sata iz zaostalog epitela u dermisu, kao što su folikuli dlaka, lojne i znojne žlezde. Sa ivica rane počinje migracija epitela ka ranjavoj površini. Brzina epitelizacije zavisi od debljine skinutog transplantata, tako da ukoliko je transplantat površni, kao što je epidermalni, brže će epitelizovati davajuća regija. Kod najtanjih transplantata ovo zarastanje može nastati u toku 7 dana. Nasuprot ovome, davajuća regija sa koje je upotrebljen deblji epidermalni transplantat neće zarasti za više nedelja.

Proces epitelizacije može biti vidljiv na davajućoj regiji. Početno pokrivanje ranjave površine epitelom može se javiti u vidu malih tamnih tačaka na površini. Svaka od njih predstavlja epitelne strukture nastale iz folikula dlaka, lojnih i znojnih žlezda. Pošto su ovo starije epitelne strukture, one sadrže pigment koji se postupno širi preko površine davajuće regije.

Epitel na površini davajuće regije epidermalnog transplantata je labavo pripojen za dermis u ranoj fazi. Grubo i neoprezno čišćenje davajuće regije oštećuje ovaj nežni epitel zbog čega se davajuća regija posebno štiti zavojem preko vazelinske gaze. Epitelizacija je brža u regijama sa mnogobrojnim kožnim strukturama (adnaksi kože) kao što je lice, a mnogo sporija u predelima gde ovih epitelijalnih rezidualnih žlezda i folikula dlaka ima u oskudnom broju.

Da bi proces epitelizacije davajuće regije epidermalnog transplantata mogao da se odvija potrebno je sa nje ukloniti ugruške krvi, a zatim na ranjavu površinu postaviti vazelinsku gazu, potom gazu natopljenu rivanolom ili nekim od sterilnih rastvora, i na kraju uz sloj vate zaviti zavojem. U slučaju da se zavoj ovlaži krvlju, sledećeg dana treba odstraniti sve do vazelinske gaze pa ponovo na isti način previti ili ranjavu površinu izložiti vazduhu da se suši. Na ovu otvorenu ranjavu površinu može se primeniti blaga toplota infracrvene lampe, koja će ubrzati proces epitelizacije. Inače, zavoj davajuće regije zbog moguće spoljašnje kontaminacije treba ostaviti bez ikakvog dodatnog previjanja dve do tri nedelje, za koje vreme će nastati potpuno zarašćivanje. Vreme zarašćivanja je zavisno od debljine uzetog transplantata i zaostalih epitelih elemenata davajuće regije. Kod pojave infekcije davajuće regije zavoj treba ukloniti i ranjavu površinu lečiti kao inficiranu ranu.

Na davajućoj regiji epidermalnog transplantata mogu se razviti hipertrofični ožiljci. Njih treba tretirati lokalnim injekcijama kortikosteroida sa produženom aktivnošću kao što je Kenalog. Kod bolesnika sklonih keloidnoj reakciji injekcije steroida mogu se ubrizgavati ispod davajuće regije u vreme uzimanja transplantata.

Jedna ista davajuća regija može se više puta koristiti za uzimanje epidermalnih transplantata ukoliko je dermis ove regije deblji. Mada regeneracija epitela nastaje posle svakog uzimanja, regeneracija derma ne nastaje već se svakim uzimanjem transplantata progresivno istanjuje. Epidermalni transplantati uzeti sa davajuće regije sa koje je prethodno uziman transplantat pokazuju manju sposobnost razvoja hiperpigmentacije u primajućoj regiji.

Davajuća regija sa koje je uzet deblji transplantat zarasta sa vidljivim ožiljkom.

Konzerviranje transplantata

Konzerviranje transplantata ima za cilj da određenim postupkom sačuva vitalnost tkiva u uslovima dejstva destruktivnih efekata hipoksičnog metabolizma. Odvajanjem od krvnog snabdevanja tkiva izumiru, osim ako je metabolička aktivnost ćelija smanjena ili je

nutritivni proces obezbeđen. Kako bi izolovana tkiva sačuvala svoju valjanost, mora se osigurati tkivni metabolizam kiseonika, nutritivnih elemenata i raspadnih produkata. Usporavanje tkivnog metabolizma postiže se smanjivanjem temperature.

Čuvanje transplantata za duži vremenski interval postiže se rashlađivanjem. Kožni transplantat postavi se epitelizovanom stranom na vazelinsku gazu a zatim se ranjava površina jedne polovine presavijanjem naslani na svežu površinu druge polovine. Ovako pripremljen transplantat se uvije u gazu navlaženu fiziološkim rastvorom NaCl i antibiotikom, a zatim ubaci u staklenu bočicu sa zapušačem, i ostavi u frižider na +4°C. Ovako konzerviran transplantat zadržava svoju vrednost do 21 dan. Ovaj način konzerviranja pogodan je kada postoji višak transplantata koji će se upotrebiti u sledećem operativnom aktu u cilju lečenja opekotinskih rana.

Dugotrajnije čuvanje autotransplantata zahteva specijalnu tehniku zaštite od izumiranja ćelija. Rashlađivanje prouzrokuje izumiranje tkiva zbog nagomilavanja letalne koncentracije soli u ćeliji. Zaštitni agens kao što je glicerol vezuje vodu i štiti transplantat od ove vrste povrede.

Najuspešnija i najčešće upotrebljavana je konzervacija alografta sa kadavera. Specijalizovane kožne banke čuvaju velike količine kože kadavera za lečenje masivnih opekotina. Standardizovana tehnika za čuvanje transplantata koristi glicerol i brzo zamrzavanje tečnim azotom. Ovakav alograft se otapa i koristi kao privremeni zavoj opekotina koji se menja svakih pet dana.

Kulturom ćelija autogenog epiderma mogu se dobiti znatne površine tkiva koje se primenjuju kod bolesnika sa gubitkom velikih regija kože.

Postoje i drugi načini konzervacije transplantata, kao što je čuvanje u medijima koji se koriste za kulturu tkiva, zatim u 10%-nom serumu, glicerolu, dimetilsulfoksidu i drugim.

Biološko ponašanje transplantata

Transplantacija živih tkiva obuhvata hirurško otklanjanje ćelija sposobnih za život sa davajuće regije i njihovo prebacivanje u primajuću regiju. Da li će ili ne transplantirane ćelije preživeti i stvoriti pokrivač živih ćelija u primajućoj regiji zavisi od nekoliko faktora: pristupačnosti (dostupnosti) hranljivih materija, odvođenja metaboličkih raspadnih produkata, anatomske razlike između tkiva davajuće i primajuće regije, imunogenetskog odnosa davajuće i primajuće regije.

Hirurškom ekscizijom sa davajuće regije, kožni transplantat je potpuno odvojen od okolne kože i vezivnog tkiva podloge. Na taj način su cirkulacija, limfna drenaža i nervna sprovodljivost u transplantatu potpuno odvojeni.

Preživljavanje transplantata zavisi od brzine obnavljanja krvnog snabdevanja dovoljnog za ishranu i za odvođenje metaboličkih raspadnih produkata. U vremenskom intervalu između transplantacije i revascularizacije, preživljavanje ćelija transplantata osigura-

no je apsorpcijom tečnosti iz primajuće regije. Proces imibicije eksudata primajuće regije, odnosno plazmatska cirkulacija, igra važnu ulogu u obezbeđivanju ishrane u periodu pre uspostavljanja definitivne cirkulacije.

Način vaskularizacije kožnih transplantata nije u potpunosti razjašnjen. Revaskularizacija zavisi od više faktora: direktnog spajanja krvnih sudova transplantata i ranjave površine, urastanja krvnih sudova ranjave podloge u endotelne kanale transplantata, i penetracije krvnih sudova podloge u derm transplantata, što stvara nove endotelijalne kanale.

Posle ekscizije sa davajuće regije transplantat postaje bled. U toku nekoliko časova posle transplantacije poprima crvenkastu boju koja progresivno postaje svetlocrvena tokom sledećih nekoliko dana. Krvni sudovi transplantata, verovatno kao rezultat odvajanja od podloge, podležu spazmu istiskujući mnoge hemijske elemente kroz presečene krajeve krvnih sudova ispod transplantata. U toku 24 časa posle transplantacije krvni sudovi se ponovo dilatiraju. Posle 48 časova krvni sudovi su još širi i sadrže brojne eritrocite. Eksudat koji se nagomilava na liniji demarkacije između transplantata i primajuće regije sastoji se od plazme, eritrocita i polimorfonuklearnih leukocita. Posle precipitacije fibrinogena u fibrin na ranjavoj površini, eksudat penetrira u krvne sudove transplantata, kao od fibrinogena oslobođena suspenzija eritrocita, koja hrani transplantat i daje objašnjenje za brzu promenu boje koja se pojavljuje u časovima posle transplantacije.

Odmah posle aplikacije transplantata na primajuću regiju, kao i u toku prva 24 časa, krvni sudovi transplantata su slabo ispunjeni krvlju. Prvog dana posle transplantacije mnogi krvni sudovi donornog tkiva pokazuju širenje i rapidno punjenje statičkom krvlju. Širenje krvnih sudova transplantata nastavlja se u toku drugog dana ali cirkulacije još nema, mada se sporo pokretanje krvi može uočiti u perifernim sudovima. Sporo pokretanje krvi pojavljuje se u vaskularizaciji transplantata trećeg i četvrtog dana i nastavlja se sa obnavljanjem do petog i šestog dana. Narednih dana vraćaju se krvni sudovi na normalni kalibar a cirkulacija se pojavljuje u celom transplantatu.

Primena alografta i ksenografta

Primena autotransplantata kože u rekonstruktivnoj hirurgiji je široko rasprostranjena a postignuti rezultati su dobri. Kod gubitka pune debljine kožnog pokrivača na preko 30% telesne površine nema dovoljne količine autotransplantata. U takvim slučajevima za privremeno pokrivanje ranjave površine kao kod opekotina, koristi se alograft (homograft) dobiven od dobrovoljnih davalaca, bolesnikovih rođaka i prijatelja, i od svežih kadavera. Ovi alografti služe kao biološki zavoj kod ekstenzivnih opekotinskih rana i na ogoljenim površinama.

Kožni alograft kao biološki zavoj ima funkciju da očisti granulacionu površinu pre autotransplantacije, da spreči gubitak tečnosti, elektrolita i proteina do momenta moguće autotransplantacije, da smanji sadržaj

bakterija na površini rane i umanjiti bol, da pokrije vitalne organe i da omogući ranu pokretljivost povrednog dela tela.

Početna vaskularizacija alografta brzo propada zbog imunološkog odgovora organizma primaoca. Da bi se izbegla razgradnja, kožni alograft kao biološki zavoj treba da se menja na dva do tri dana.

Dobijanje alografta, u nedostatku kožne banke, moguće je od rođaka i drugih davalaca. Sveži alograft se može odmah aplikovati na ranjave površine ili konzervirati na temperaturi blizu ili iznad smrzavanja. Velike površine kožnog alografta mogu se dobiti od svežih, prethodno zdravih kadavera.

Alograft se koristi kao biološki zavoj i na taj način što se kroz otvore na njemu ispod površine umeću maleni autotransplantati iz kojih se prijemom razvijaju veća ostrva autotransplantata.

Funkcija kožnog ksenografta (heterograft) kao biološkog zavoja pre autotransplantacije je slična funkciji alografta. Kao ksenograft upotrebljava se fetalna teleća koža prema kojoj postoji dobra tolerancija zbog odsustva reakcije primaoca u toku dve nedelje. Aplikacija svinjskog ksenografta kao biološkog zavoja za privremeno pokrivanje opekotinskih rana pored korisnog efekta ima i nedostatke zbog urastanja kolagena ksenografta u ranjavu podlogu što je praćeno inflamacijom i usporenim zarastanjem. U upotrebi su i komercijalni oblici ksenografta sa antibioticima, zatim liofilizovani transplantati i sintetski zamenici transplantata.

Aplikacije fetalne govede i svinjske kože kao privremenih pokrivača velikih kožnih defekata kod ljudi značajno su, kao procedura spašavanja životno ugroženih bolesnika, doprinele lečenju opekotina. Oni ne izazivaju značajnije imunološke reakcije primaoca, smanjuju broj bakterija na granulacionim površinama i doprinose zdravom izgledu i dobroj vaskularizaciji granulacionih tkiva primajuće regije, pre autotransplantacije.

LITERATURA

- Converse J. M., Šmahel J., Ballantyne, D. L., Jr., and Harper A. D.: Inoculation of vessels of skin graft and host bed: a fortuitous encounter. *Br. J. Plast. Surg.*, 28:274, 1975.
- Gallico G. G., III, and O'Connor N. E.: Cultured epithelium as a skin substitute. *Clin. Plast. Surg.*, 12:149, 1985.
- Rudolph R. Fisher J. C., and Ninnemann J. L.: *Skin Grafting*. Boston, Little, Brown & Company, 1979, pp. 1–205.
- Rudolph R. Ballantyne D. L. Jr.: Skin Grafts. In McCarthy, J.G. (edit.): *Plastic Surgery*. Philadelphia, W.B. Saunders Company, 1990, p.p. 221–274.
- Šmahel J., and Clodius L.: The blood vessel system of free human skin grafts. *Plast. Reconstr. Surg.*, 47:61, 1971.
- Terzis J. K.: Functional aspects of reinnervation of free skin grafts. *Plast. Reconstr. Surg.*, 58:142, 1976.
- Tsakada S.I.: Studies on the pigmentation of skin grafts: the ultrastructure of epidermal melanocytes. *Plast. Reconstr. Surg.*, 59:98, 1977.

PRINCIPI FORMIRANJA KOŽNIH REŽNJEVA

Režnjevi su segmenti kože i potkožnog tkiva sa vaskularnom bazom, a koriste se za pokrivanje jednostavnih i složenih defekata različite lokalizacije, forme i veličine.

Kožni režnjevi klasifikuju se u tri grupe i to prema načinu pokretanja, krvnom snabdevanju i sadržaju tkiva.

I. Način pokretanja režnjeva

A. Lokalni režnjevi:

- klizajući,
- transpozicioni,
- rotacioni,
- peteljkaсти kutani i supkutani (ostrvasti).

B. Udaljeni režnjevi:

- direktni,
- tubularni,
- mikrovaskularni.

II. Krvno snabdevanje režnjeva

A. Muskulokutane arterije:

- obični neodređeni kožni,
- miokutani.

B. Septokutane arterije:

- fasciokutani,
- arterijski.

III. Sadržaj režnjeva:

- kutani,
- fasciokutani,
- miokutani,
- mišićni sa i bez kožnog transplantata,
- oseokutani,
- senzorni.

I. Način pokretanja režnjeva

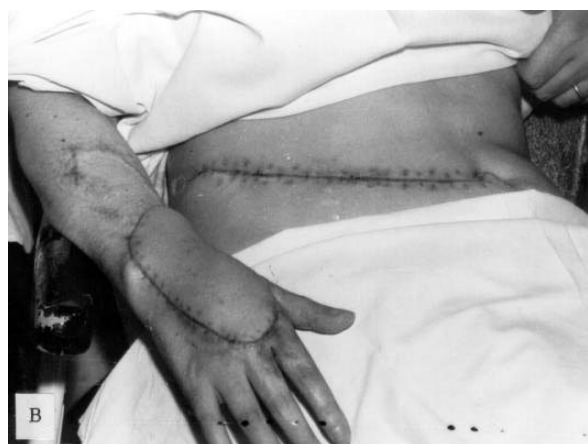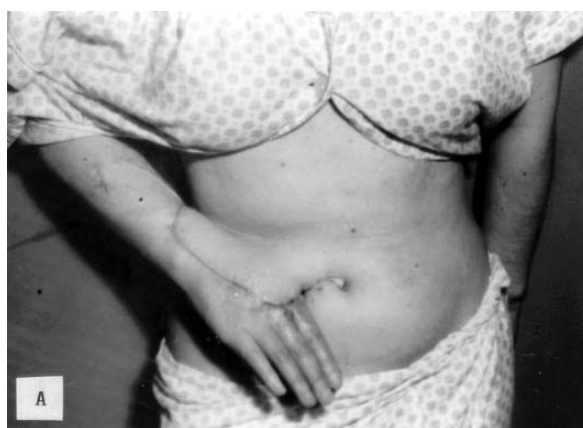Kožni režnjevi su u zavisnosti od udaljenosti davajuće i primajuće regije podeljeni na lokalne i udaljene.

Lokalni režnjevi se formiraju u neposrednoj okolini defekata, a prema načinu pokretanja dele se na: klizajuće, transpozicione, rotacione i peteljkaсте režnjeve. Klizajući režanj pomera se napred u defekt koji je obično kvadrilateralan, dok sam režanj ima pravougaoni oblik. Česta forma režnja je V-Y klizajući režanj. Transpozicioni i rotacioni režnjevi imaju osovinu u bazi oko koje se pokreću i luk čiji radijus omogućava prebacivanje u defekt. Peteljkaсти režnjevi potiču iz susednih regija i prebacuju se u defekt ili preko okolne kože ili ispod nje.

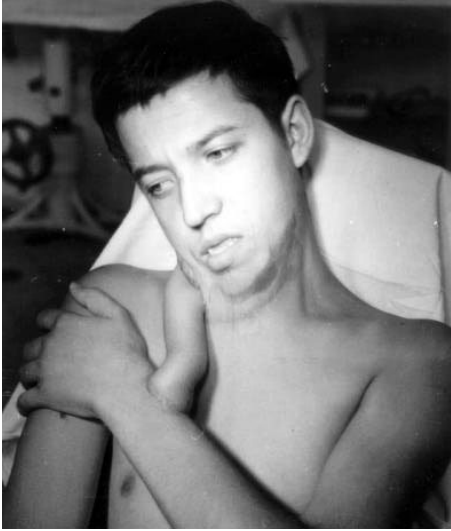
Primenom klizajućeg režnja postiže se zatvaranje primajuće i davajuće regije u istom operativnom aktu, dok kod primene transpozicionog i rotacionog režnja postoji teškoća zatvaranja davajuće regije, zbog čega se primenjuje slobodni kožni transplantat ili još jedan režanj. Kod peteljkaستog režnja davajuća regija zatvara se lako, ali u supkutanoj bazi ostrvastog režnja može da

se kompromituje cirkulacija, dok je kod peteljkaستog kutanog potrebna dodatna intervencija za vraćanje dela baze režnja u davajuću regiju.

Udaljeni režnjevi su direktni, tubularni i slobodni, a upotrebljavaju se kada se defekt zbog veličine i lokalizacije ne može zatvoriti lokalnim režnjem. Direktni režanj se primenjuje kada se primajuća i davajuća regija mogu približiti, kao što je slučaj kod pokrivanja defekta kažiprsta režnjem sa tenara ili ukrštenog režnja sa jedne na drugu potkolenicu (Sl. 16-7). Ako se defekt i davajuća regija ne mogu približiti, upotrebljavaju se tubularni migracioni ili mikrovaskularni slobodni režnjevi. Tubularni režanj zahteva duži proces prebacivanja sa davajuće regije, ali je mogućnost infekcije i kontrakture režnja tokom migracije minimalna (Sl. 16-8). Slobodni režanj omogućava prebacivanje velike količine tkiva sa permanentnom sopstvenom cirkulacijom direktno iz davajuće regije u defekt mikrovaskularnom anastomozom u istom operativnom aktu.



Sl. 16-7. A) Direktnim kožnim režnjem sa abdominalnog zida pokriven je traumatski defekt dorzalne strane šake i ručnog zgloba. B) Režanj u potpunosti primljen u defekt. Baza režnja presečena a davajuća regija na abdominalnom zidu direktno ušivena. Rekonstrukcijom defekta očuvane su funkcije šake i ručnog zgloba



Sl. 16-8. Tubularni migracioni kožni režanj prvo je formiran na abdominalnom zidu, a zatim insertiran na podlaktici. Posle prijema i revaskularizacije peteljke prebačen je i insertiran drugom abdominalnom peteljkom na koži vrata. Posleopekotinska kontraktura vrata fiksirala je bradu za sternum i onemogućavala pokrete glave. Nastali defekt ekscizijom opekotinskog ožiljka je pokriven raširenim tubularnim režnjem.

II. Krvno snabdevanje reznjeva

Krvno snabdevanje pokrovnih tkiva odvija se preko segmentalnih, perforatorskih i kutanih krvnih sudova. Kožni krvni sudovi sastoje se od muskulokutanih i septokutanih krvnih sudova. Muskulokutane arterije su grane velikih sudova, koje snabdevaju mišiće a zatim se nastavljaju u dermalne pleksuse. Septokutane arterije polaze ili od segmentalnih ili od muskularnih sudova pre prolaska kroz fascijalne septume između mišića, a snabdevaju mišićnu fasciju i kožu.

Muskulokutane arterije ishranjuju obične neodređene kutane i miokutane reznjeve. Obični neodređeni kožni reznjevi sastavljeni su od kože i supkutano masnog tkiva u čijoj se bazi nalaze multiple muskulokutane arterije. Miokutani reznjevi sastoje se od kože, potkožnog masnog tkiva i mišića, a krvno snabdevanje dobijaju od mišićnih arterija i brojnih terminalnih muskulokutanih arterija. Bitan faktor koji čini miokutane reznjeve pouzdanijim od običnih neodređenih kožnih reznjeva je razdaljina njihove anatomske i vaskularne baze. Kod običnih neodređenih kožnih reznjeva muskulokutane arterije su lokalizovane u anatomskoj bazi reznja, dok kod miokutanih reznjeva mnogobrojne muskulokutane arterije koje vrše perfuziju mišića izlaze na površinu i ishranjuju kožu. Tako je kod miokutanih reznjeva vaskularna baza produžena daleko iza anatomske baze, zbog čega je moguće formirati pouzdan režanj veće dužine.

Septokutane arterije ishranjuju fasciokutane i arterijske reznjeve. Uključivanje fascije u kožni režanj poboljšava cirkulaciju fasciokutano reznja prisutnim

fascijalnim pleksusom. Septokutane arterije koje idu paralelno sa kožom i daju brojne pobočne grane mogu da ishrane velike arterijske reznjeve. Ova specifična arterijska stabla su malobrojna ali obezbeđuju sigurnu ishranu svog irigacionog područja. Formiranje arterijskih reznjeva za rekonstrukciju usana bazirano je na granama arterije facijalis. Ingvinalni i deltopektoralni reznjevi formiraju se u neograničenoj dužini, sa minimalnom pažnjom u odnosu na širinu, a ishranu baziraju na specifičnim arterijama.

III. Sadržaj reznja

Najveći broj defekata se može rekonstruisati primenom običnog kožnog reznja. Složenost defekta i loša cirkulacija okoline nameću potrebu primene reznjeva sa većim sadržajem tkiva i sigurnom vaskularizacijom. Složeni reznjevi po sadržaju tkiva pored kožnog i potkožnog tkiva sadrže fasciju, kao što su fasciokutani, zatim mišiće kao kod miokutanih ili kao mišićni reznjevi koji se pokrivaju slobodnim kožnim transplantatom. Svaki režanj mora se procenjivati na osnovu sposobnosti za preživljavanje, mogućnosti hirurške preparacije i morbiditeta davajuće regije. Mišićni reznjevi pokriveni slobodnim transplantatima kože ostavljaju najmanji morbiditet davajuće regije, ali je hirurška disekcija prostrana, a preživljavanje reznja može biti kompromitovano ozbiljnom traumom ekstremiteta. Miokutani reznjevi su obično najpouzdaniji a hirurška preparacija nije tako komplikovana, dok je morbiditet davajuće regije značajan, naročito kod donjih ekstremiteta.

Fasciokutani reznjevi su po sadržaju tkiva između običnih kožnih i miokutanih reznjeva. Sposobnost za preživljavanje ovih reznjeva je veća od običnih kutanih ali manja od miokutanih reznjeva, mada hirurška preparacija zahteva poznavanje anatomije i iskustvo, a deformitet davajuće regije je neprihvatljiv.

Složeni reznjevi imaju veliku vrednost kod kompleksnih slučajeva gde je potrebna rekonstrukcija sa više vrsta tkiva, naročito kod defekata u predelu glave i vrata. Ovi reznjevi se često sastoje od kože, potkožnog tkiva, fascije, mišića i kosti. Poznati su reznjevi koji sadrže m. pectoralis major sa pratećim kožnim ostrvom i delom rebra za rekonstrukciju defekata mandibule i oseokutani ingvinalni režanj na dubokoj cirkumflexi ilijačke arterije za rekonstrukciju donjih ekstremiteta. Ovim reznjevima izvodi se rekonstrukcija u jednom operativnom zahvatu sa permanentnim krvnim snabdevanjem preko velikih segmentalnih ili muskularnih arterija.

Senzorni reznjevi mogu biti peteljkasti ili slobodni, a najpoznatiji je *Littlerov* neurovaskularni ostrvasti režanj za rekonstrukciju jagodice palca.

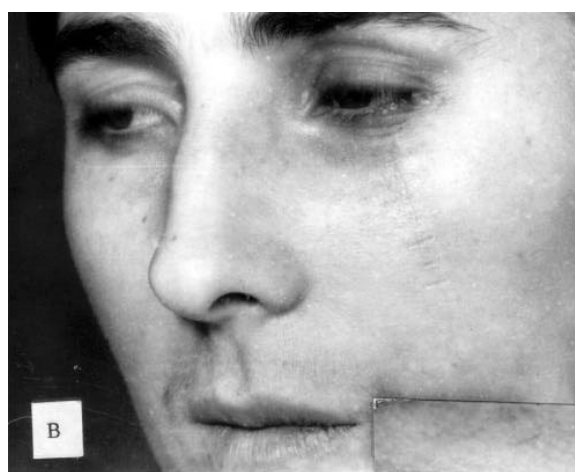
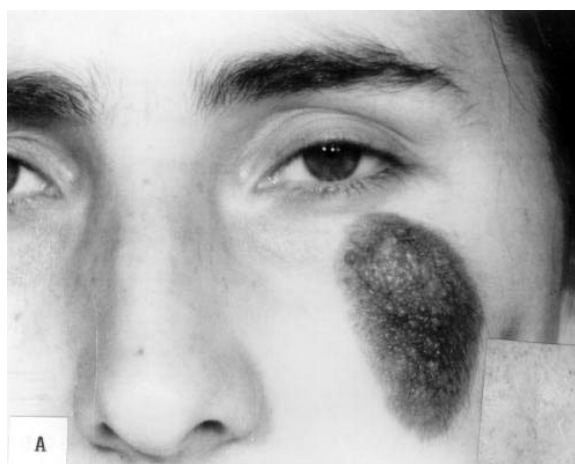TIPOVI REŽNJEVA

Kožni režnjevi

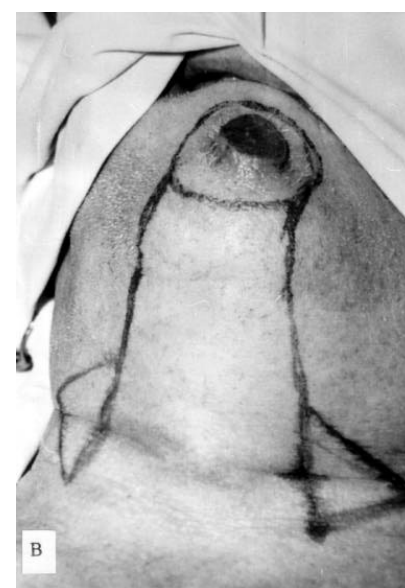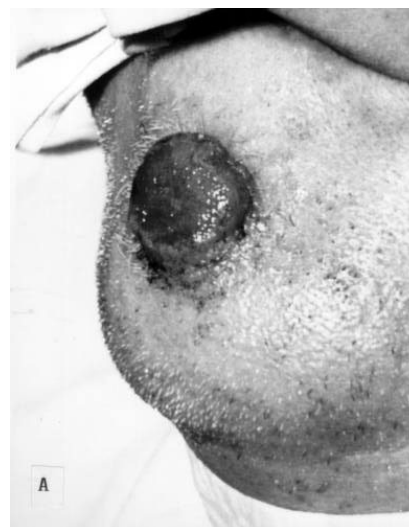
Kožni režnjevi se ishranjuju od muskulokutanih ili septokutanih arterija koje u režanj ulaze preko anatomske baze. Ovi režnjevi se prema načinu pokretanja dele na klizajuće, transpozicione, rotacione i petelj-kaste.

Klizajući režnjevi

Pokrivanje defekta klizajućim režnjem omogućeno je pokretanjem režnja napred u defekt, zahvaljujući elastičnosti mobilisane kože režnja i regionalnom krvnom snabdevanju (Sl. 16-9). Formiranje rektangularnog klizajućeg režnja olakšano je u regijama gde postoji relativni višak kože, kao što je to kod starijih osoba, ili



Sl. 16-9. A) papilomatozni pigmentni nevus kože lica; B) ekscizijom tumora nastao je defekt koji je pokriven klizajućim režnjem



Sl. 16-10. A) tumor kože bradnog predela; B) formiranje klizajućeg režnja čija se mobilnost postiže ekscizijom trouglova na bazi režnja

velika elastičnost, kao kod mladih osoba. Prisustvo poznatih septokutanih arterija, naročito kod donjih ekstremiteta, utiče na pravac režnja i širinu zone podminiranja. Pomeranjem režnja napred u defekt formiraju se nabori na bazi režnja koje treba ekscidirati u vidu trougla čime se postiže veća pokretljivost (Sl. 16-10). Osim ovim načinom, pokretljivost režnja se postiže i primenom ugla ili krivine ili umetanjem Z-plastike na bazi režnja.

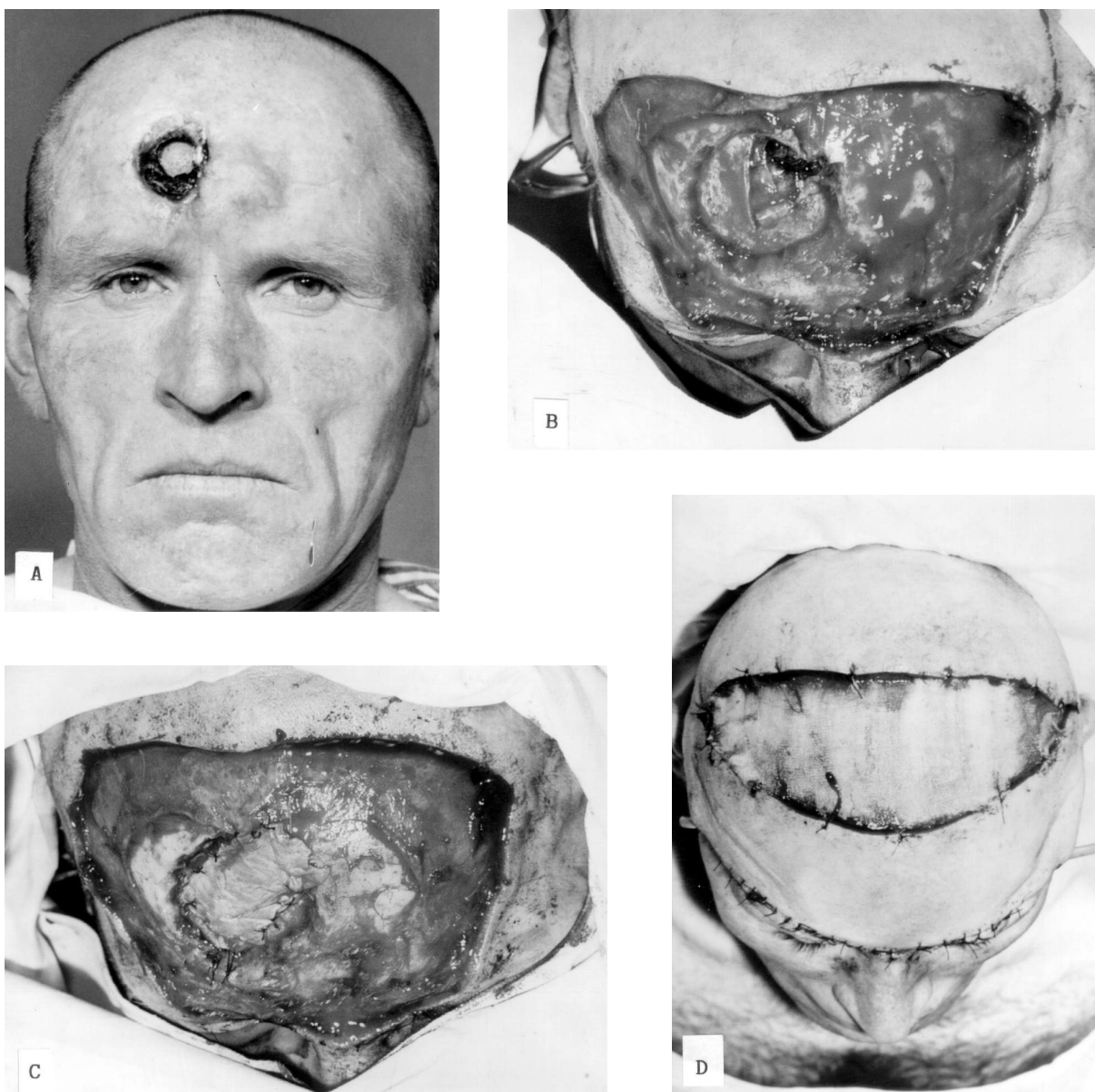
Modifikovana forma klizajućeg režnja je V-Y i Y-V režanj. V-Y klizajući režanj se koristi za rekonstrukciju manjih defekata u predelu kolumele ili kao glabularni režanj za defekte u predelu korena nosa i medi-

jalnog *kantusa*. Y-V klizajući režanj koristi se za prekidanje kontraktura u cilju dobijanja dužine.


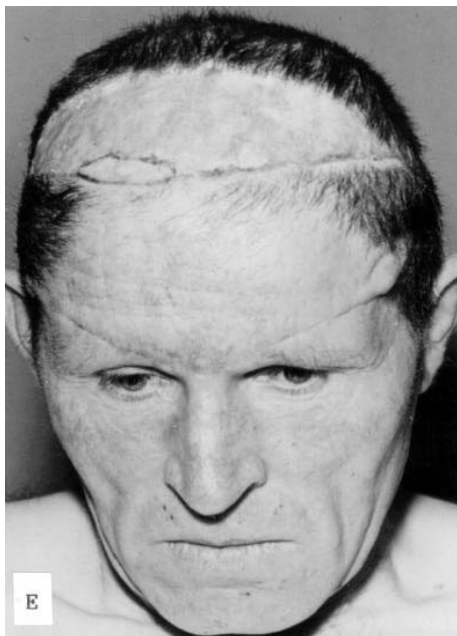
Bipedikularni režanj je varijanta klizajućeg režnja. Upotrebljava se za rekonstrukciju defekata pogravine i donjih ekstremiteta. Davajuća regija kod ovih režnjeva pokriva se slobodnim kožnim transplantatom (Sl. 16-11).

Transpozicioni režanj

Transpozicioni režanj se koristi za pokrivanje manjih i srednjih defekata. Režanj se formira u neposrednoj okolini defekta, obično pravougaonog ili kvadratnog oblika. Kod planiranja, dužina režnja treba da je nešto iznad dužine defekta čime se osigurava potpuno



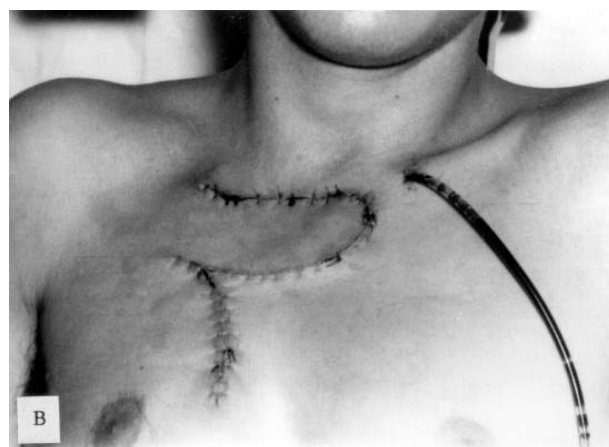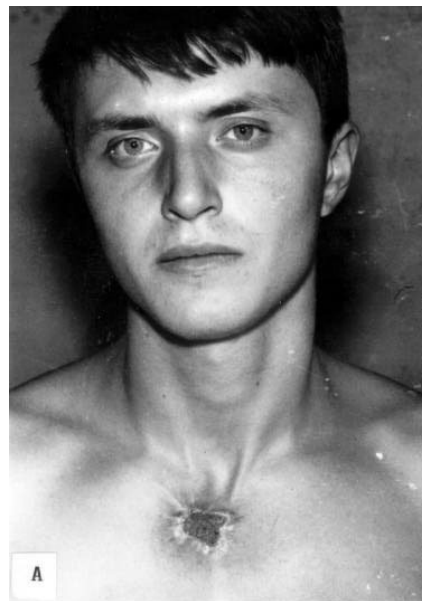Sl. 16-11. A) recidiv karcinoma kože čela i radionekroza čeone kosti; B) radikalna ekscizija tumora sa ostektomijom dela frontalne kosti i ekscizijom dure; C) defekt dure rekonstruisan je slobodnim transplantatom fascije late; D) koštani defekt nadoknađen je slobodnim autotransplantatom kosti tubule interne ilijačne kosti. Bipedikularni režanj pogravine upotrebljen je za rekonstrukciju defekta kože čeonog predela i pokrivanje koštanog transplantata. Davajuća regija bipedikularnog režnja pokrivena je slobodnim kožnim transplantatom;



E) i F) rezultati rekonstrukcije defekta dure, frontalne kosti i kože
čeonog predela

pokrivanje ranjive površine reznjem koji će imati dovoljnu dužinu i posle transpozicije (Sl. 16-12).


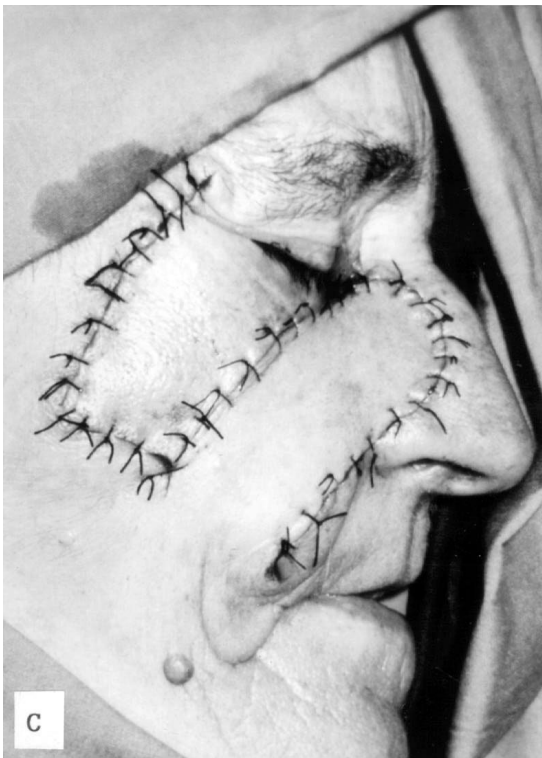
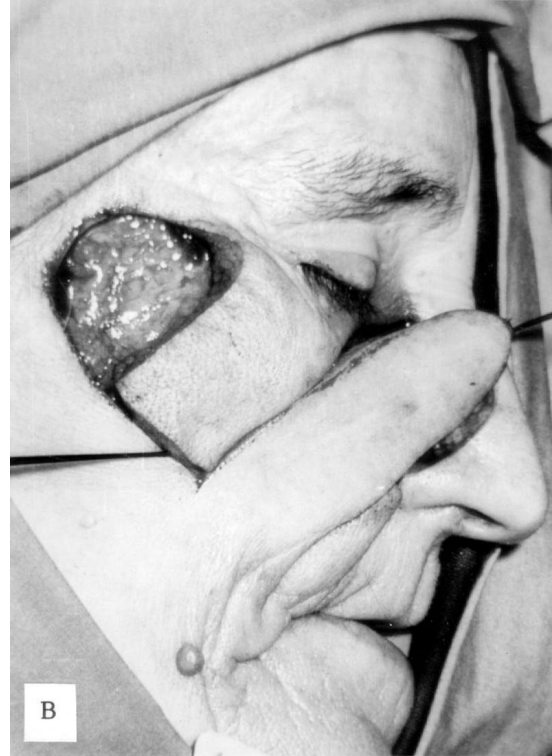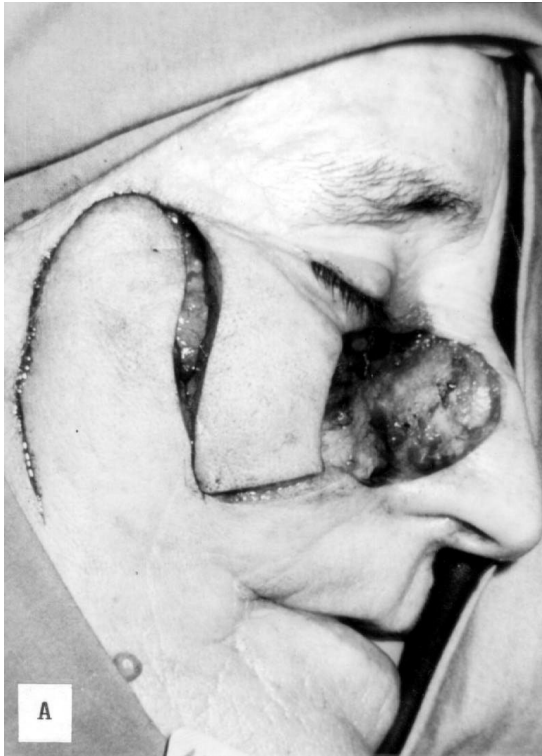
Davajuća regija posle podminiranja ivica može se zatvoriti direktno ili se može primeniti još jedan režanj (Sl. 16-13). Kod veće davajuće regije primenjuje se slobodni kožni transplantat, bilobarni režanj ili multipli romboidni reznjevi po Limbergu (Sl. 16-14).



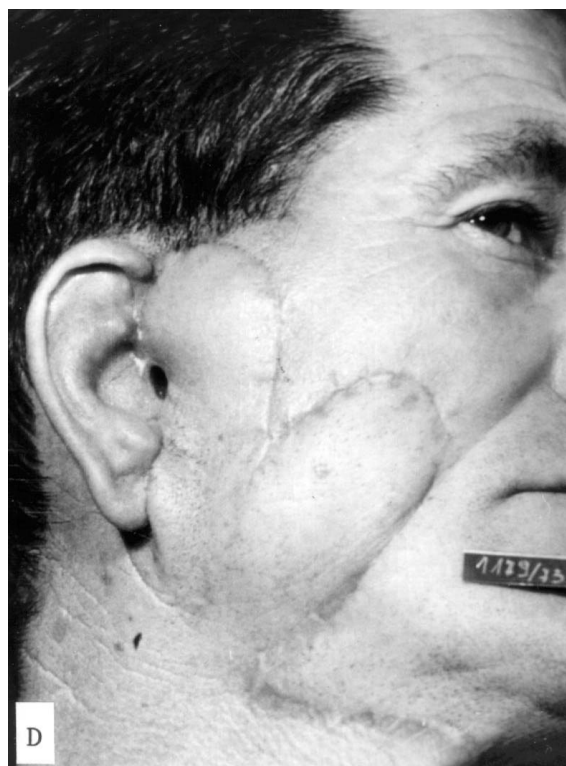
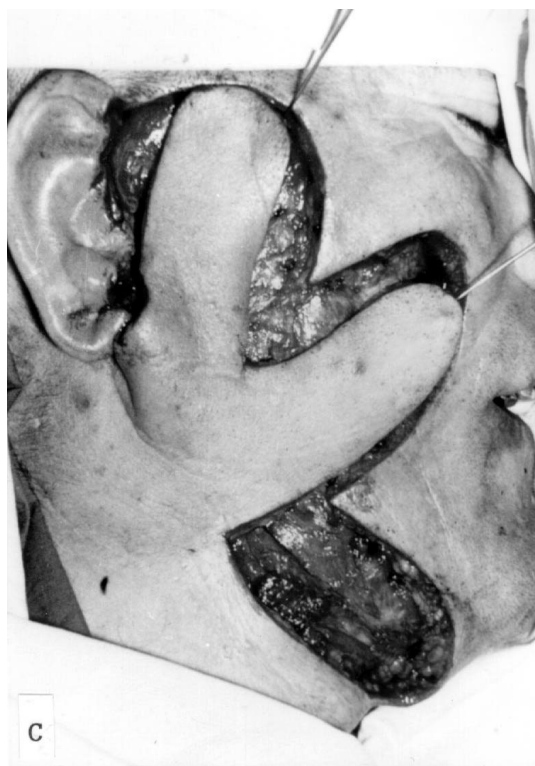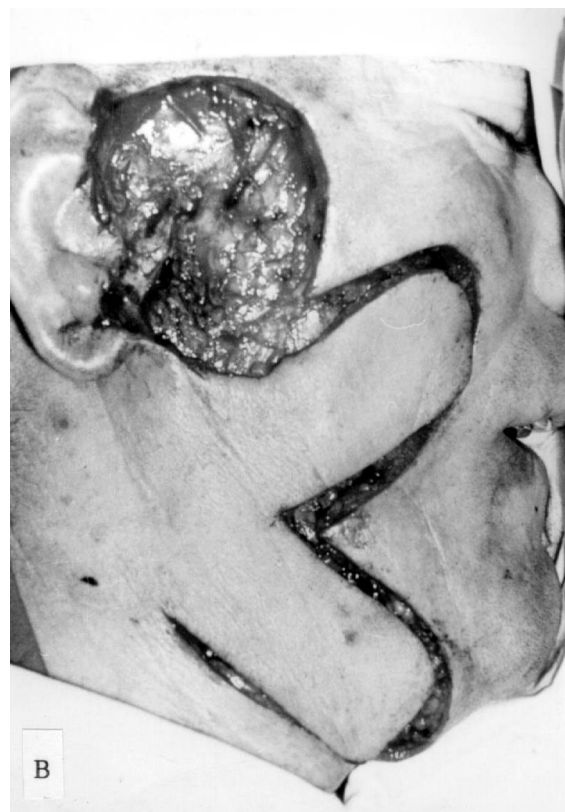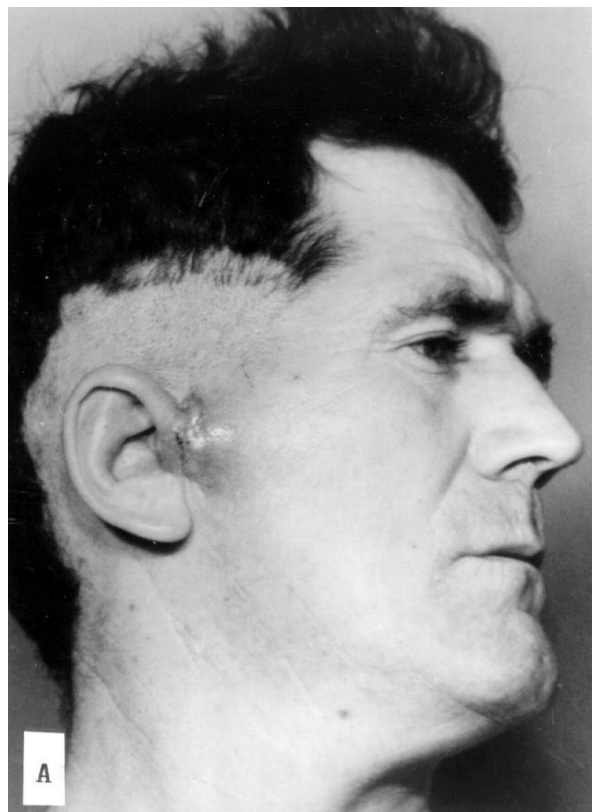
Sl. 16-12. A) recidiv tumora i radionekroza kosti sternuma; B) radikalnom ekscizijom tumora i ostektomijom zahvaćenog dela kosti nastao je defekt koji je rekonstruisan transpozicionim reznjem

Rotacioni režanj

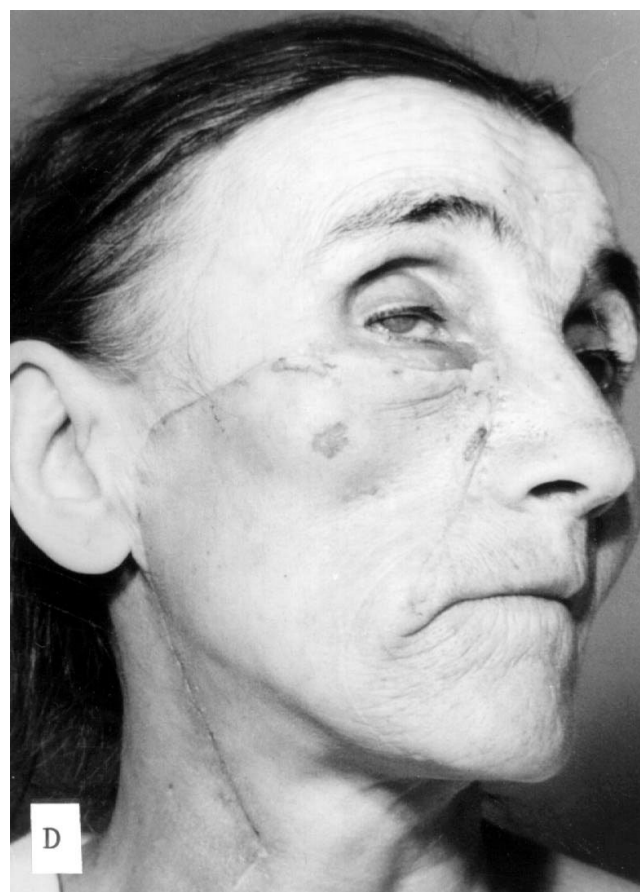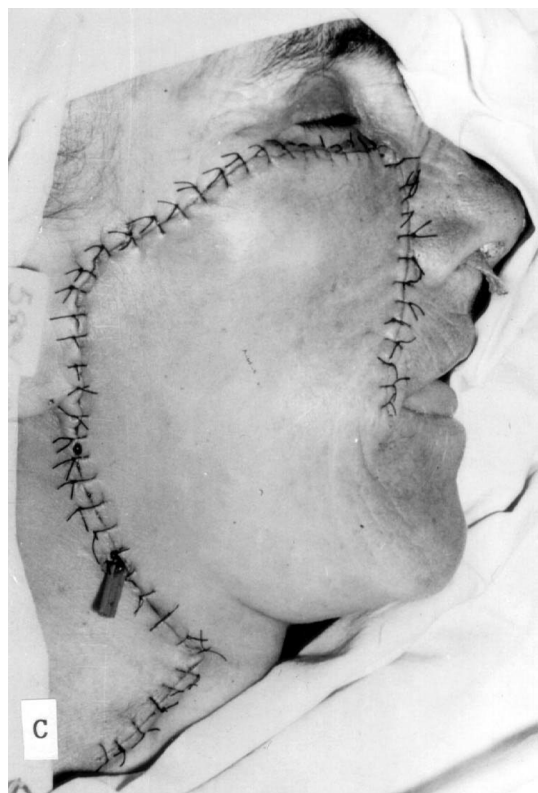
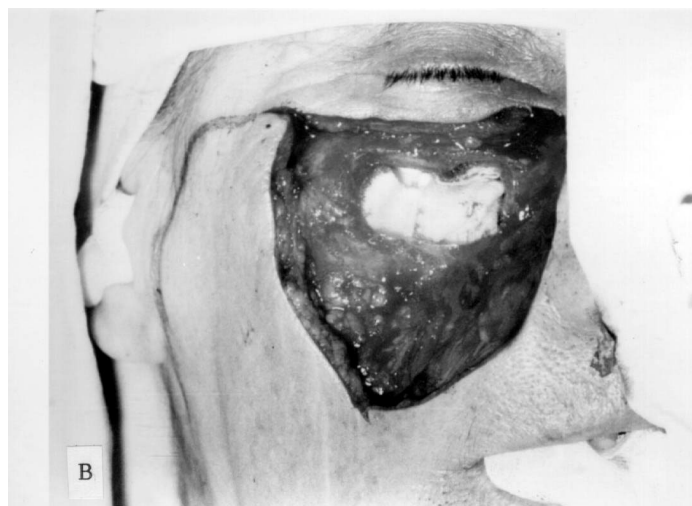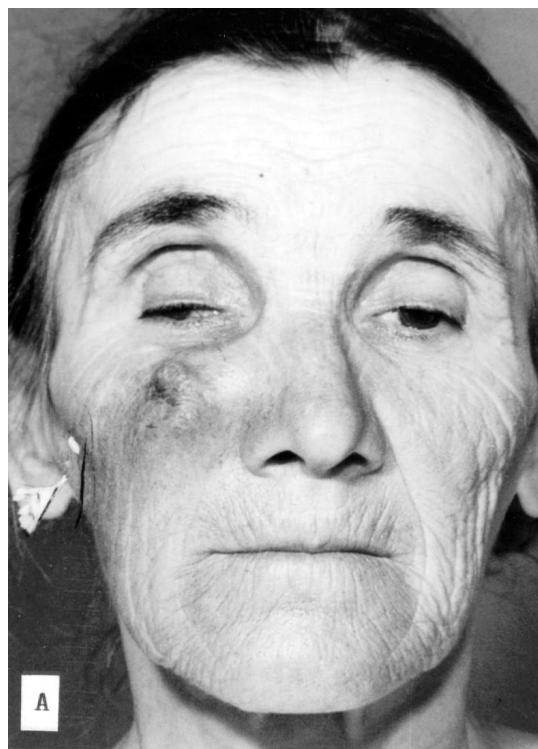Rotacioni režanj se koristi za pokrivanje trouglastih defekata ili onih koji se, zahvaljujući elastičnosti kože, mogu prilagoditi formi polukružnog reznja. Režanj se formira od ivice defekta, u semicirkularnoj formi, dovoljno veliki sa cirkumferencijom pet do osam puta većom od širine defekta (Sl. 16-15). Mobilisani režanj klizi po ivici defekta i davajućoj regiji rotacijom oko osovine koja se nalazi na bazi defekta. Isecanjem kože u vidu trougla na lateralnom delu baze ili usecanjem male incizije ka bazi ili od nje u polje povećava se mobilnost reznja i smanjuje spoljašnja cirkumferencija, što olakšava zatvaranje defekta i davajuće regije (Sl. 16-16).



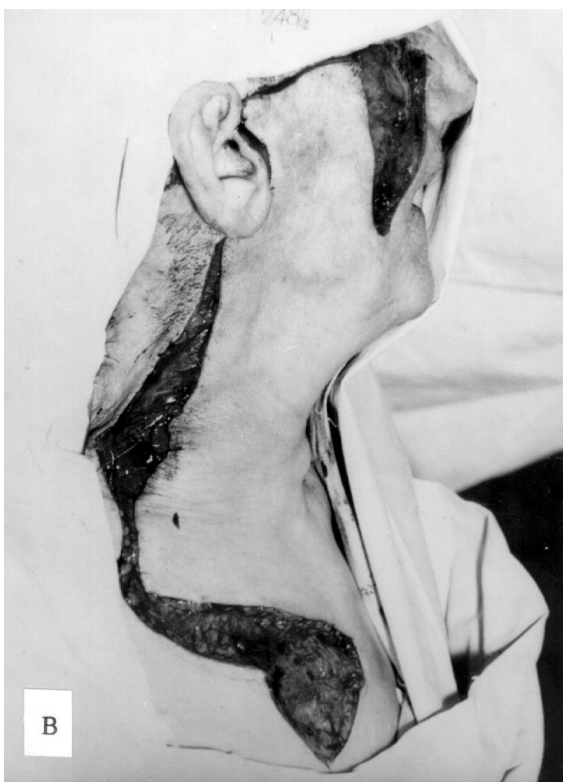
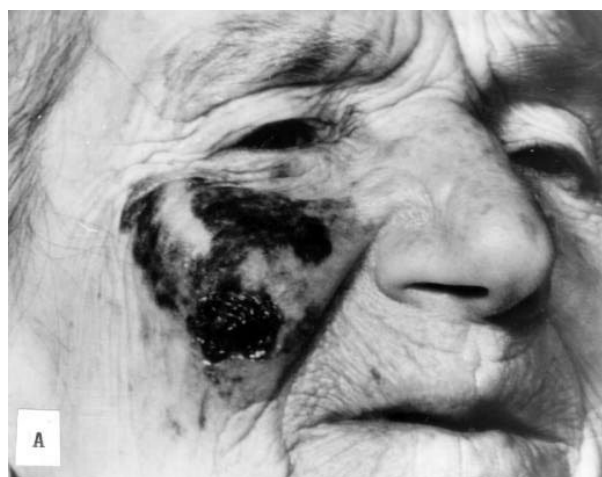Sl. 16-13. A) dva transpoziciona režnja pripremljena su za pokrivanje defekta lateralne strane nosa i infraorbitalne strane nosa i infraorbitalnog predela, nastalog odstranjenjem malignog tumora; B) režnjevi transponirani u primarni i sekundarni defekt; C) sutura režnjeva bez tenzije; D) rezultat rekonstrukcije sa očuvanom funkcijom donjeg očnog kapka



Sl. 16-14. A) maligni tumor preaurikularne regije; B) radikalna ekscizija tumora sa suptotalnom parotidektomijom i regionalnom limfadenektomijom. Za rekonstrukciju preaurikularnog defekta formiran je bilobarni režanj; C) transpozicija bilobalnog reznja u primarni i sekundarni efekat; D) rezultat rekonstrukcije otvora spoljašnjeg ušnog kanala, primarnog i sekundarnog defekata



Sl. 16-15. A) maligni tumor kože lica; B) defekt mekih tkiva i kosti posle odstranjenja tumora; C) rotacionim režnjem sa lica i gornjeg dela vrata pokriven je defekt; D) rezultat rekonstrukcije



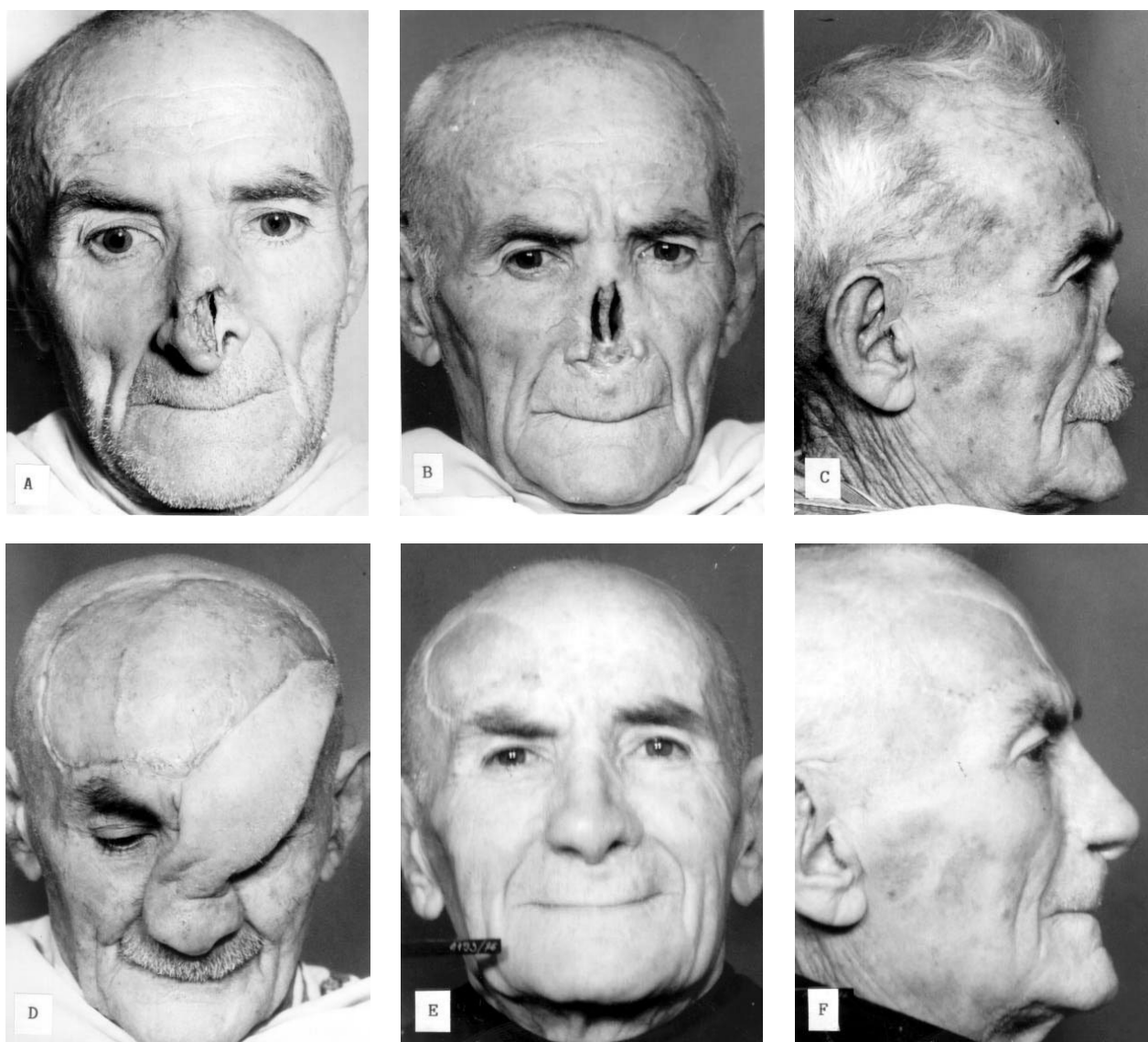
Sl. 16-16. A) letigo maligna melanoma; B) ekscizija tumora na licu i formirani torakocervikofacijalni rotacioni režan čijim podizanjem je stvoren pristup za istovremenu cervikalnu funkcionalnu limfadenektomiju; C) i D) rezultat rekonstrukcije

Peteljkašti režnjevi

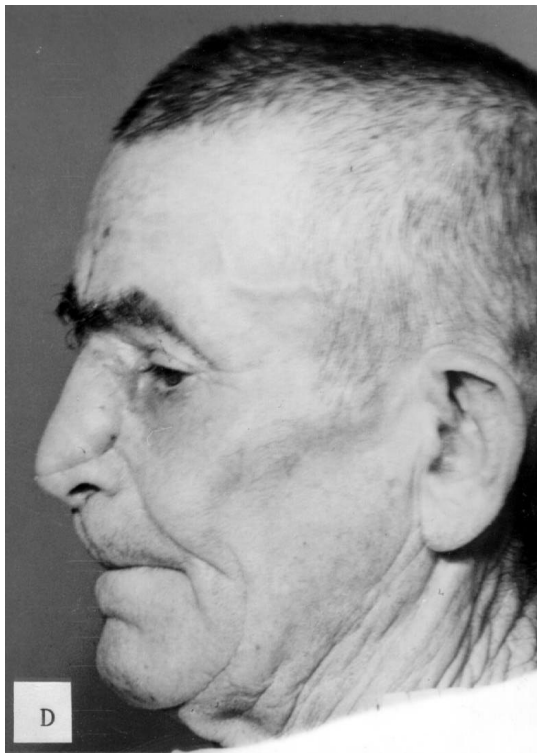
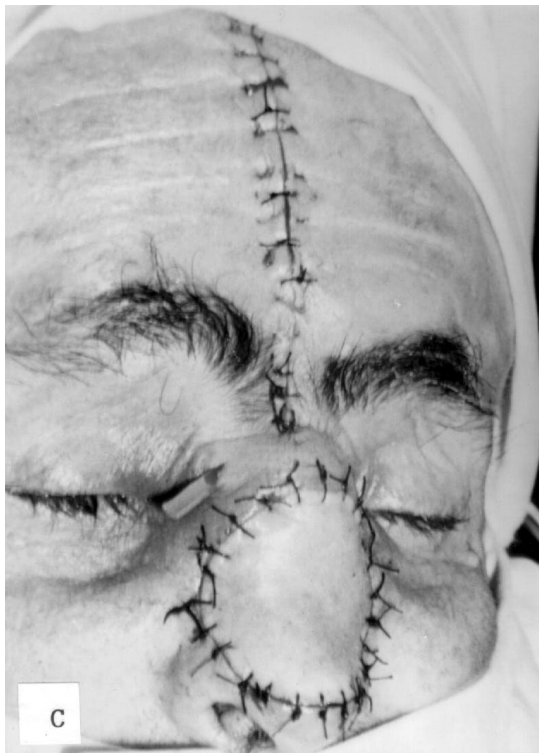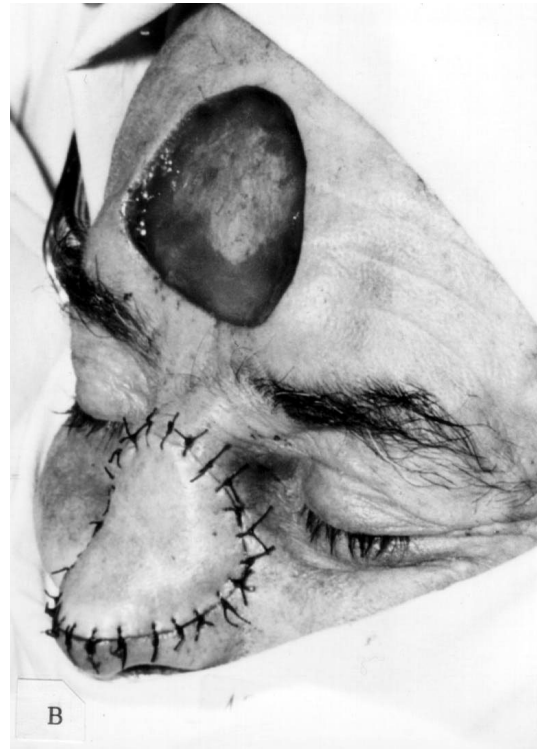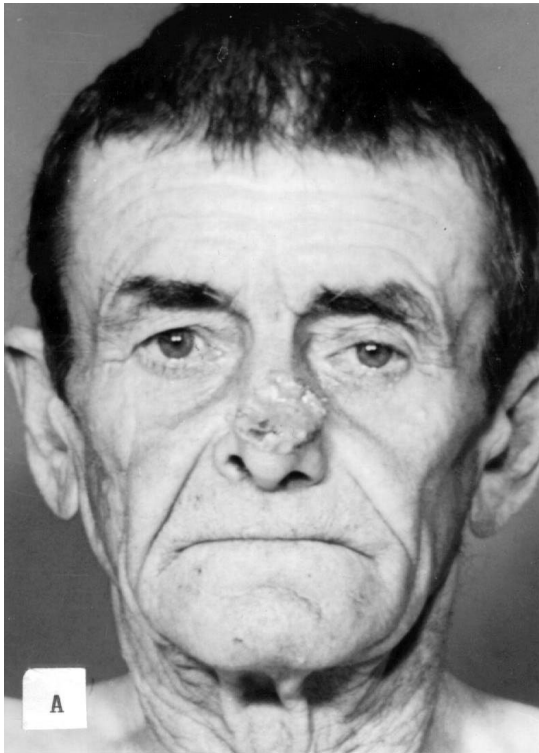
Peteljkašti režnjevi formiraju se u blizini defekta i prebacuju u defekt, iznad ili ispod kože koja razdvaja primajuću od davajuće regije. Ovi režnjevi se, u zavisnosti od sadržaja peteljke, dele na kutane i supkutane ili ostrvaste.

Kutani režanj sa svojom peteljkom prelazi preko kožnog mosta iz davajuće regije u defekt. Medijalni čeonni režanj koristi se kao kutani režanj za rekonstrukciju defekta na vrhu nosa. Posle prijema režnja, u drugom operativnom aktu, baza režnja se vraća u davajuću regiju (Sl. 16-17).

Supkutani ili ostrvasti režanj ima peteljku bez kožnih elemenata u kojoj se sadrže krvni sudovi, a režanj se dovodi u defekt kroz tunnel ispod kože koja razdvaja davajuću i primajuću regiju. Koža medijalnog dela čela koristi se za formiranje ostrvastog režnja čija peteljka sadrži supraorbitalne krvne sudove, a režnjem se pokriva defekt na vrhu nosa. Davajuća regija direktno se ušiva, a peteljka režnja ostaje ispod kože neuočljiva, ili je, u nekim slučajevima, potrebna i druga intervencija za odstranjivanje viška masnog tkiva peteljke (Sl. 16-18).



Sl. 16-17. A) karcinom kože nosa sa destrukcijom skeleta; B) i C) defekt nosne piramide posle odstranjenja tumora; D) formirani peteljkašti čeonni režanj inseriran u defekt posle prethodne rekonstrukcije epitelnog pokrivača, kavuma nosa, lokalnim kožnim i mukoinim režnjevima. Davajuća regija pokrivena je slobodnim kožnim transplantatom. Posle prijema i revaskularizacije režnja u defektu peteljka režnja je vraćena u davajuću regiju i učinjena je rekonstrukcija skeleta nosa hrskavičavim transplantatima; E i F) funkcionalni i estetski rezultati u potpunosti zadovoljavaju nasuprot činjenici da je rekonstrukcija izvedena u poznom životnom dobu



Sl. 16-18. A) karcinom kože nosa; B) formirani ostrvasti režanj čela, na supkutanoj vaskularnoj peteljci, kroz kožni tunel prebačen je u defekt na nosu; C) ostrvasti režanj pokrio je defekt a davajuća regija je direktno ušivena; D) režanj se primio u defektu nosa a korekcija baze režnja nije potrebna, što pokazuje profilna linija lica

Lokalni kožni reznjevi omogućavaju pokrivanje defekata kožom identične boje i sadržaja jer se formiraju u neposrednoj okolini defekta. Njihova veličina i fleksibilnost osiguravaju preživljavanje u primajućoj regiji. U poređenju sa slobodnim kožnim transplantatima, kožni reznjevi daju odličnu podudarnost boje, bolji sadržaj tkiva, neupadljivu davajuću regiju i veliku pouzdanost u rekonstrukciji.

Glavni nedostaci kod primene kožnih reznjeva su morbiditet davajuće regije, kompromitovanje vaskularne osnove, ograničeni sadržaj tkiva, a nepouzdanost je utoliko veća, ukoliko dimenzije reznja rastu.

Pri formiranju reznjeva vodi se računa o odnosu dužine i širine reznja koji su ranije bili glavni faktori u proceni prokrvljenosti i mogućnosti preživljavanja, ali danas taj odnos ima relativnu vrednost. Bolja prokrvljenost kod povećane dimenzije reznja postiže se primenom arterijskih i miokutanih reznjeva sa kojima se mogu pokriti i mnogo veći defekti.

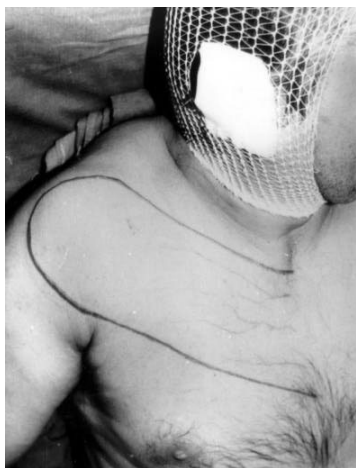Arterijski kutani reznjevi

Arterijski kutani reznjevi formiraju se tako da u svojoj bazi ili peteljci sadrže specifičnu arteriju. Venska drenaža odvija se preko pratećih vena, supkutanih vena ili subdermalnog plexusa.

Deltapektoralni reznj

Deltapektoralni reznj (Bakamjian, 1965) predstavlja kutani arterijski reznj impresivnih dimenzija koje ne uvažavaju odnos dužine i širine. Zanemarivanje odnosa dužine i širine reznja postignuto je prisustvom prednjih torakalnih perforantnih i lateralnih kutanih grana u bazi reznja. Arterijski krvni sudovi prostiru se duž reznja i završavaju u kutanim plexusima, daleko od anatomske baze koja predstavlja i vaskularnu bazu reznja (Sl. 16-19).


Deltapektoralni reznj ima veliku primenu u rekonstrukciji defekata aurikularne regije, lica, oralne i faringalne šupljine i vrata.



Sl. 16-19. Deltapektoralni kutani arterijski reznj

Ingvinalni reznj

Ingvinalni kutani arterijski reznj formira se tako da osovina reznja prati tok površne cirkumflekse ilijačke arterije koja ide paralelno sa ingvinalnim ligamentom (Sl. 16-20). Reznj treba da obuhvati arteriju do 5 cm, od njenog početka do femoralne arterije čime je osigurana peteljka reznja. Dužina reznja prelazi preko prednje spine ilijačke kosti dokle se prostire i arterija, a širina zavisi od veličine defekta recipijentne regije. U reznj treba uključiti punu debljinu supkutano masnog tkiva pošto arterija leži duboko. Podizanje reznja postiže se incizijom sa svih strana planiranog reznja, izuzev baze koja ostaje intaktna kao vaskularna osnova. Reznj se upotrebljava kao peteljasti, za pokrivanje defekata na gornjim ekstremitetima. Ingvinalni reznj se upotrebljava i kao slobodni reznj sa mikrovaskularnom anastomozom krvnih sudova primajuće regije.

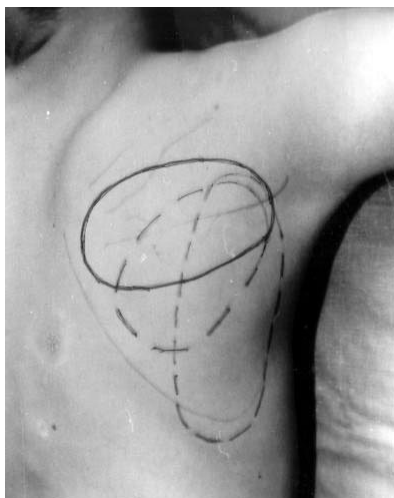

Sl. 16-20. Ingvinalni kutani arterijski reznj

Skapularni reznj

Skapularni kutani arterijski reznj baziran je na kutanoj skapularnoj arteriji, završnoj grani cirkumflekse skapularne arterije. Kutana arterija ulazi u lateralnu trećinu reznja koja prelazi preko triangularnog prostora. Reznj se formira u dužinu 15 × 10 cm u transverzalnom pravcu, preko donje trećine skapule. Podizanje reznja počinje incizijom po gornjoj ivici planiranog reznja i nastavlja se prema triangularnom prostoru, gde se u rastresitom tkivu nalazi arterija. Nastavljanjem cirkumferencijalne incizije reznj se podiže po rastresitom areolarnom tkivu između supkutano masnog tkiva i fascije m. infraspinata. Kompletnim podizanjem reznja, vaskularna peteljka se disecira retrogradno u triangularnom prostoru, u pravcu cirkumflekse skapularne arterije. Kod preparacije arterije treba imati na umu da ona u bazu reznja ulazi pod pravim uglom, a nastavlja put horizontalno preko skapule do vertebralne medijalne linije. Skapularni reznj ishranjen preko arterijskih grana planira se tako da se od transverzalne pro-

jekcije može u vidu lepeze spuštati do vertikalne pozicije bez posebne opasnosti po ishranu reznja (Sl. 16-21).



Sl. 16-21. Skapularni kutani arterijski režanj

Skapularni režanj se koristi kao peteljasti, a često i kao slobodni režanj sa mikrovaskularnom anastomozom u recipijentnom predelu.

Arterijski kutani reznjevi ishranjuju se septokutanim arterijama. Formiranje ovih reznjeva na specifičnim arterijama u njihovoj bazi zavisi i od dužine prostiranja krvnih sudova po osovinu reznja, daleko od njihove anatomske baze.

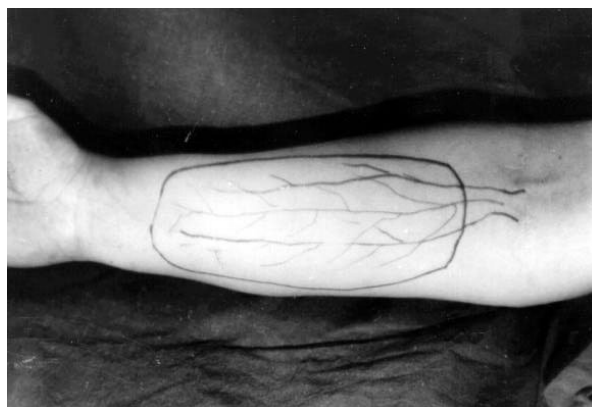Fasciokutani reznjevi

Fasciokutani režanj inkorporira duboku fasciju u kožni režanj čime se poboljšava vaskularizacija. Fasciokutane arterije su grane velikih arterija koje penetriraju intermuskularne septume pre odvajanja grana za fasciju i supkutano masno tkivo, kao i za kožu iznad nje. Fascija ima ograničeni unutrašnji kapilarni sistem, ali dobro razvijen spoljni plexus, jači na njenoj površini nego na dubokoj strani. To je upravo i razlog za uključivanje fascije u kutani režanj.

Podlaktični radijalni fasciokutani režanj formira se preko radijalne arterije, a venski odvod ide preko cefalične vene. Režanj obuhvata duboku fasciju i brojne septokutane grane radijalne arterije, što omogućava formiranje reznja velikih dimenzija po dužini i gotovo celu cirkumferenciju podlaktice (Sl. 16-22). Režanj se upotrebljava kao slobodni, sa mikrovaskularnom anastomozom za pokrivanje suprotnog ekstremiteta i drugih defekata, jer je disekcija reznja laka, sa tankom kožom i dugom vaskularnom peteljkom sa krvnim sudovima velikog dijametra. U režanj se mogu uključiti radijus i kutani nervi, čime se proširuje fleksibilnost podlaktičnog reznja u oseokutani i neurovaskularni režanj.

Podlaktični režanj se može formirati sa distalnom peteljkom kao ostrvasti režanj sa retrogradnom ven-

skom drenažom, a upotrebljava se za rekonstrukciju defekata šake.



Sl. 16-22. Podlaktični radijalni fasciokutani režanj

Varijacije fasciokutanih reznjeva su fascijalni i fascioadipozni reznjevi. Temporalni fascijalni režanj, kao visoko vaskularizovan, koristi se za rekonstrukciju aurikularne regije i lica ili kao slobodni režanj sa mikrovaskularnom anastomozom primajuće regije.

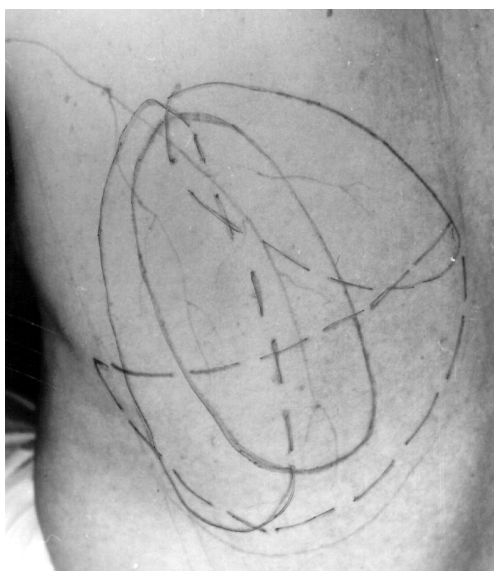
Zadnji potkolenični fascijalni režanj formira se kao fascijalni ili kao fascioadipozni snabdeven dominantnom septokutanom arterijom koja potiče od suralne ili poplitealne arterije. Koristi se kao slobodni režanj za pokrivanje defekata šake. Uključivanjem u režanj supkutano masnog tkiva dobija se odličan pokrivač za izložene tetive i kost. Kod oba reznja, s obzirom na prokrvljenost, pokrivanje se vrši slobodnim kožnim transplantatima, privremeno ili trajno. Davajuća regija ne pokazuje naročiti morbiditet pošto je pokrivena normalnom kožom.

Miokutani reznjevi

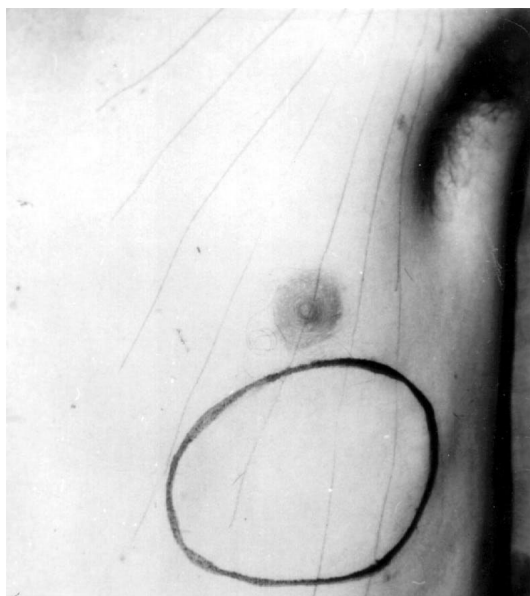
Miokutani režanj je složeni režanj mekih tkiva u kome kožni deo služi za pokrivanje ranjave površine, dok mišićna masa nosi krvno snabdevanje. Kod većih defekata mišićni deo reznja popunjava slobodni prostor, a visokom vaskularizacijom pomaže kontrolu infekcije. Kod planiranja miokutanog reznja potrebno je poznavati krvno snabdevanje mišića, njegovu segmentaciju i lokalizaciju glavnog neurovaskularnog pedikla. Kožni deo reznja određen je veličinom defekata i dužinom pedikla, kao i lukom rotacije. Preživljavanje miokutanog reznja određeno je prisustvom miokutanih arterija koje prodiru iz mišića u pokrovnu kožu.

Miokutani režanj latissimus dorsi. – Mišićno kožni režanj *latissimus dorsi* može se izolovati na torakodorsalnoj arteriji, a kožni deo koji pokriva mišić

može se uzeti u različitoj veličini i pravcu (Sl. 16-23). Davajuća regija kod manjeg kožnog ostrva zatvara se direktno, a kod većeg se pokriva slobodnim kožnim transplantatom. Hemodinamski odnos između mišića i pokrivajuće kože je vrlo povoljan, s obzirom na to da je mišić izuzetno veliki i dobro vaskularizovan, a potrebna količina kože za rekonstrukciju je uvek manja od mišićne mase. Ovaj režanj ima veliki luk rotacije, tako da se koristi za rekonstrukciju defekata na licu, vratu i torakalnom zidu kao peteljčkasti, dok se kao slobodni režanj sa mikrovaskularnom anastomozom može koristiti i za druge lokalizacije defekata.



Sl. 16-23. Miokutani režanj *latissimus dorsi*

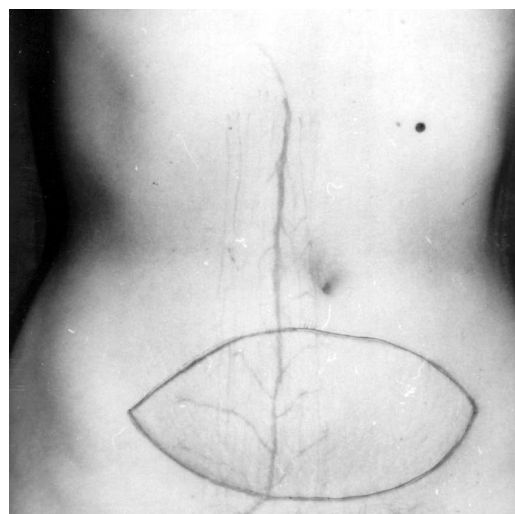


Sl. 16-24. Miokutani režanj *pectoralis major*

Miokutani režanj *pectoralis major*. – Mišićno-kožni režanj velikog grudnog mišića formira se na vaskularnoj peteljci torakoakromijalne arterije koja se nalazi ispod medijalnog dela klavikule, na liniji koja spaja rame i vrh ksifoidnog nastavka. Veličina kožnog dela režnja zavisi od veličine defekta, a osovina je u smeru grananja krvnih sudova (Sl. 16-24). Režanj se može transponovati pod uglom od gotovo 180 stepeni, tako da dostiže defekte na licu i vratu, a služi i za rekonstrukciju defekata farinksa i larinksa, kao i defekata kontralateralne strane grudnog koša i sternalne regije. Ovaj režanj se koristi kao peteljčkasti i slobodni sa mikrovaskularnom anastomozom.

Miokutani režanj *rectus abdominis*. – Mišićno-kožni režanj *rectus abdominis* ima vaskularnu peteljku na gornjoj i donjoj epigastričnoj arteriji koje grananjem unutar mišića formiraju jedinstvenu fiziološku longitudinalnu vaskularnu osovinu koja hrani ceo mišić. Pored ovih, i brojni perforacioni krvni sudovi omogućavaju formiranje kožnog ostrva režnja u vertikalnom i transverzalnom smeru, od rebarnog luka do pubičnog predela.

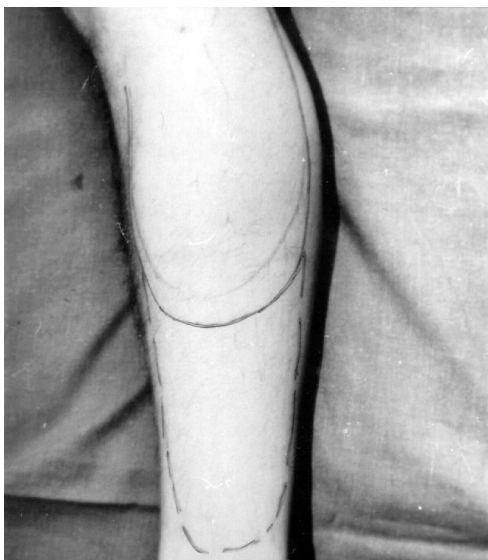
Transverzalni *rectus abdominis*, miokutani režanj ispod umbilikusa, najprihvatljiviji je zbog količine tkiva i slabo uočljivog suprapubičnog ožiljka. Koža donjeg dela abdominalnog zida je dobro prokrvljena površnim i dubokim epigastričnim sistemom, tako da je moguće formirati transverzalni ostrvasti kožni režanj u dimenziji 30 × 14 cm na mišićnom delu režnja od svega oko 6 cm širine, sa vaskularnom peteljkom na donjoj epigastričnoj arteriji (Sl. 16-25).



Sl. 16-25. Transverzalni *rektus abdominis* miokutani režanj

Miokutani režanj *rectus abdominis* na gornjoj epigastričnoj arteriji koristi se kao peteljčkasti za rekonstrukciju dojke i torakalnog zida. Transverzalni miokutani režanj *rectus abdominis* donjeg dela abdominalnog zida koristi se kao slobodni režanj sa mikrovaskularnom anastomozom za rekonstrukciju dojke.

Miokutani režanj medijalnog dela gastroknemijusa. – Miokutani režanj medijalnog dela gastroknemijusa može se formirati na nekoliko načina. Ishrana ovog reznja ostvaruje se preko dominantnog pedikla koji čini medijalna suralna arterija koja potiče od politealne arterije. Miokutani režanj se formira između tibije i zadnje medijalne linije sa kožno-fascijalnim produžetkom do 5 cm iznad medijalnog maleolusa i proksimalno bazom do visine medijalnog kondila femura (Sl. 16-26).



Sl. 16-26. Neurovaskularni režanj medijalnog dela gastroknemijusa

Režanj se može podići na tri načina: kao miokutani peteljkasti sa širokom bazom, kao ostrvasti kožni sa peteljkastim mišićnim za poboljšanje rotacije i kao ostrvasti kožni sa ostrvastim mišićnim pripojenim samo na vaskularnoj peteljci, što omogućava veliku pokretljivost i luk rotacije reznja.

Miokutani režanj medijalnog dela gastroknemijusa može pokriti defekte tibije u predelu proksimalne dve trećine potkolenice. Pokrivanje otvorene povrede kolenog zgloba moguće je presecanjem baze kožnog dela reznja, dok je za pokrivanje defekata distalne trećine femura potrebno odvojiti i mišićni priboj, tako da režanj dobija ishranu samo preko vaskularne peteljke. Svaka od ovih mogućnosti primene reznja sa ciljem povećane pokretljivosti nosi rizik zbog smanjivanja vaskularne mreže.

Mišićni reznjevi

Mišićni reznjevi koji se pokrivaju slobodnim kožnim transplantatom koriste se za nadoknadu defekata mekih tkiva kada postoji nemogućnost korišćenja lokalnih i slobodnih miokutanih reznjeva. Krvno snabdevanje mišića zavisi od broja i dominacije pojedinih vaskularnih peteljki, od čega zavisi preživljavanje miši-

ća posle hirurške redukcije krvnih sudova. Kod većine mišića prokrvljenost je adekvatna i obezbeđuje preživljavanje. Problem nastaje kod transfera mišića koji imaju brojne pedikle, a posle odvajanja dominantnog postaju vaskularno zavisni od malih pedikla. Tako je kod mišićnog reznja soleusa sa *distalnom* peteljkom, koji se koristi za pokrivanje defekata perimaleolarne regije, odvojena dominantna proksimalna peteljka, a mišićni režanj se ishranjuje preko malih distalnih grana zadnje tibijalne arterije.

Izbor mišićnih reznjeva zasniva se na lokalizaciji i konstantnosti adekvatne vaskularne baze na mogućnosti prebacivanja u defekt odgovarajuće veličine mišićne mase, u odnosu na bazu i potrebnu količinu, kao i na stepenu ograničenja ili gubitka funkcije. Najčešće se za pokrivanje rane odabira mišić adekvatne veličine iz neposredne okoline defekta. Evidentna je lakoća transpozicije u defekt gornje trećine potkolenice medijalnog mišićnog trbuha gastroknemijusa u odnosu na njegov lateralni trbuh. Medijalni deo gastroknemijusa je veći, sa velikim lukom rotacije, dok je rotacija lateralnog dela ograničena fibulom i prednjim segmentom. Luk rotacije reznja određen je mestom penetracije dominantnih krvnih sudova i stepenom hirurške mobilizacije. Vaskularna peteljka mišića soleusa nalazi se u srednjoj trećini i prodire pod pravim uglom, dok se vaskularna peteljka medijalnog dela gastroknemijusa nalazi u proksimalnoj trećini a prodire longitudinalnim smerom. Zbog toga se tačka okretanja mišićnog reznja gastroknemijusa može bitno menjati hirurškom disekcijom. Standardnom mobilizacijom režanj doseže do defekta gornje trećine tibije ali oslobađanjem pripoja mišića režanj će dostići povređeno koleno a kompletna izolacija na suralnim krvnim sudovima omogućiće pokrivanje defekata na distalnom delu femura. Ova povećana mobilnost vodi progresivnoj redukciji vaskularne mreže, što utiče na stepen preživljavanja reznja.

Mišićni režanj pektoralis major ima jednu dominantnu vaskularnu peteljku sačinjenu od torakoakromijalne arterije i više sekundarnih segmentalnih pedikla koji čine prednje torakalne perforatorne grane marnije interne. Režanj se može formirati odvajanjem torakalnog i humeralnog pripoja na dominantnoj peteljci akromiopektoralne arterije, a služi za pokrivanje sternalnih defekata. S obzirom na raspored vaskularizacije, režanj se može bazirati medijalno na prednjim torakalnim perforatornim granama, čime se dobija veći režanj i olakšava transpozicija okretanjem reznja za 180 stepeni prema defektu sternalne regije. Režanj se može podeliti na više segmenata sa medijalnom bazom za pokrivanje distalnih defekata.

Mišićni reznjevi imaju razgranatu unutrašnju vaskularnu mrežu koja omogućava njihovu vitalnost i sposobnost osiguravanja permanentnog krvnog dovoda, što podstiče proces zarašćivanja rana i preloma kostiju i u velikoj meri kontroliše eventualnu infekciju.

Rekonstrukcija defekata mišićnim reznjevima može imati za posledicu funkcionalne smetnje različitog intenziteta. Veliki broj mišića koji se koriste kao reznjevi ima sinergiste, ali i pored toga mogu nastati funkcionalni ispadi. Upotreba mišića *rectus femoris* kao mi-

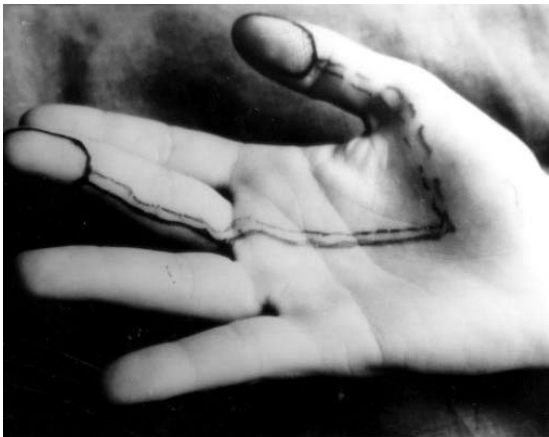
šićnog reznja usled transpozicije može prouzrokovati smanjenu ekstenziju kolena.

U primajućoj regiji mišićni i miokutani reznjevi vremenom podležu atrofiji koja se kreće od 25 do 50 procenata.

Specijalni reznjevi

U specijalne reznjeve spadaju senzitivni neurovaskularni, oseokutani i kompozit (složeni) reznjevi. Svaki od ovih reznjeva sadrži izolovana tkiva kao funkcionalne jedinice sa cirkulacijom koja omogućava formiranje peteljkastog, ostrvastog ili slobodnog reznja sa mikrovaskularnom anastomozom.

Senzitivni reznjevi. – Neurovaskularni reznjanj prsta je prvi specijalni reznjanj koga je uveo *Little* (1960). Reznjanj se koristi za pokrivanje defekta palca pomoću kože koja se uzme sa prsta i izoluje kao ostrvasti reznjanj sa neurovaskularnom peteljkom. Ostrvasti reznjanj sa peteljkom provede se iz davajuće regije ispod tunelizovane kože u defekt (Sl. 16-27). Donorna regija pokrije se slobodnim kožnim transplantatom. Mada se senzibilitet kožnog ostrva uspostavlja, sposobnost lokalizacije osetljivosti koja dolazi sa palca često je kompromitovana i reflektuje se na davajuću regiju prsta.



Sl. 16-27. Neurovaskularni reznjanj prsta, *Little*rov reznjanj

Mikrohkirurškim putem moguće je preneti senzitivni reznjanj nožnog palca radi rekonstrukcije palca na ruci sa očuvanjem senzibiliteta. I drugi slobodni reznjevi, kao što su radijalni podlaktični sa lateralnim kutanim nervom, reznjanj na interkostalnoj neurovaskularnoj peteljci i dr., mogu se prenositi sa senzitivnim nervima.

Oseokutani reznjevi. – Ovi reznjevi primenjuju se u rekonstrukciji složenih defekata. Poznati su cervikalni reznjevi sa klavikulom čiji je periostalni pripoj sačuvan radi osiguranja vaskularizacije koštanog transplantata, u cilju rekonstrukcije skeleta lica, kao i slobodni fibularni reznjanj.

Oseokutani ingvinalni reznjanj sadrži kristu ilijačne kosti sa mekim tkivima i kožnim ingvinalnim reznjem

vaskularizovan dubokom cirkumfleksom ilijačne arterije. Reznjanj se koristi za rekonstrukciju složenih defekata potkolenice i mandibule. Koštani autotransplantat u reznju se revaskularizuje i srašćuje sa koštanim patrljicima defekta pokazujući veliku otpornost na mehaničke pritiske za razliku od slobodnih nevaskularizovanih koštanih autotransplantata

Složeni reznjevi (kompozit). – Složeni reznjevi koriste se za rekonstrukciju defekata više vrsta tkiva, kao što je slučaj kod ozbiljnih povreda facijalnog predela. Nedostatak tkiva za oralni pokrivač, gubitak koštanog skeleta lica, supkutanog mekog tkiva i kožnog pokriva, nadoknađuje se oseokutanim ingvinalnim reznjem ili oseokutanim reznjevima podlaktice ili skapule.

Skapularni reznjanj sadrži kožna ostrva različite veličine i debljine za unutrašnji i spoljašnji epitelni pokrivač, deo mišića *infraspinatus* i *latisimus dorsi* i odgovarajući koštani deo prema veličini defekta. Ovaj složeni slobodni reznjanj u primajućoj regiji permanentnim krvnim snabdevanjem pomaže brzo zaraščivanje rane bez infekcije i sa dobrim funkcionalnim rezultatom.

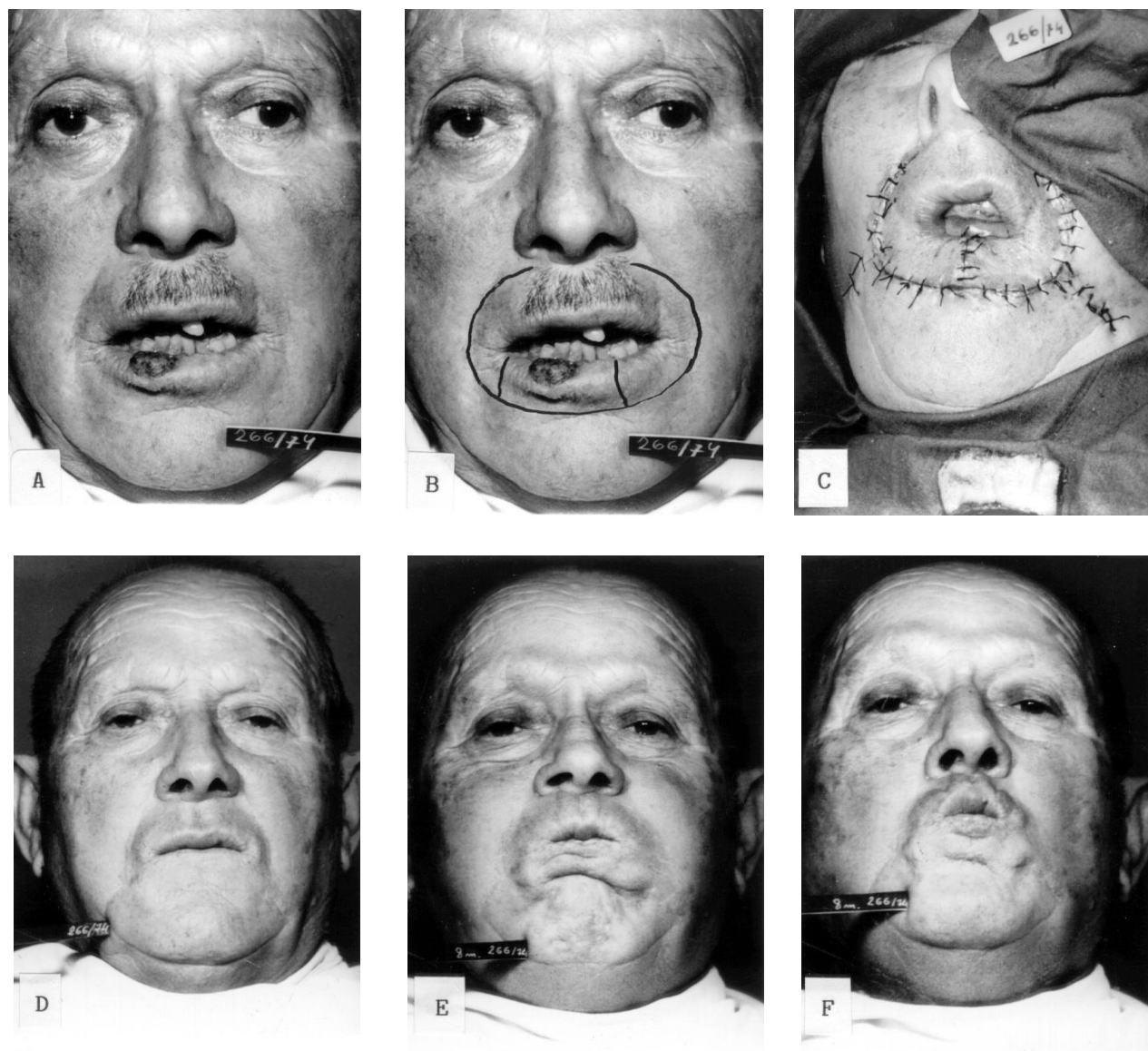
Inervisani miokutani arterijski reznjevi. – Ovi složeni reznjevi se formiraju od orbikularnog mišića usana i delova drugih facijalnih mišića koji učestvuju u formiranju oralnog sfinktera. Rekonstruktivna metoda inervisanim miokutanim arterijskim reznjevima (*Karapandžić*, 1974) zasniva se na principu adekvatne nadoknade defekata pune debljine usana reznjevima koji sadrže kožu, muskulaturu i sluzokožu sa specifičnim krvnim snabdevanjem putem arterije *facialis* i njenih grana, sa motornom inervacijom bukalnim granama i *ramus marginalis mandibule nervusa facialis*, senzitivnom inervacijom završnim granama drugog i trećeg stabla *nervusa trigeminusa* i vegetativnom inervacijom putem arterijskih grana. Ovako formirani reznjevi sačinjavaju funkcionalnu jedinicu koja rekonstruisanoj usni omogućava aktivnu mišićnu pokretljivost sa normalnim senzibilitetom i očuvanim funkcijama ishrane, govora i emocionalnog izražavanja (Sl. 16-28).

Inervisani miokutani arterijski reznjevi se koriste za rekonstrukciju defekata pune debljine usana koji se ne mogu direktno ušiti bez funkcionalnih posledica. Oni se najčešće koriste kod defekata usana nastalih ekscizijom malignih tumora, traumatskom avulzijom, ekscizijom opekotinskih ožiljaka, kao i kod neuspelih rekonstrukcija *heiloshiza* i defekata druge vrste. Ovim reznjevima mogu se rekonstruisati parcijalni i totalni defekti pune debljine donje i gornje usne kao i istovremeni defekti obeju usana.

Principi primene mišićnih i mišićno-kožnih reznjeva

Primena principa formiranja i upotrebe reznjeva ima za cilj da pokrije tkivni defekt, povrati formu i uspostavi adekvatnu funkciju.

Defekt je potrebno pokriti pouzdanim i postojanim tkivima istih ili sličnih osobina. Pokrivanje defekta je neophodno kada su izloženi veliki krvni sudovi ili je otvorena kost sa hroničnom infekcijom.



Sl. 16-28. Inervisani miokutani arterijski režnjevi: A, B i C) planiranje i hirurška procedura; D, E i F) funkcionalni rezultati

Primenom mišićnih i mišićno-kožnih režnjeva mora se težiti uspostavljanju forme primajuće, a da se istovremeno izbegava deformitet davajuće regije.

Kod *transpozicije* ili transplantacije mišića obraća se pažnja na funkcionalni efekat. Ukoliko odabrani mišić ima sinergiste, njegova upotreba kao režnja neće prouzrokovati bitne funkcionalne smetnje. Nasuprot ovome, mišić koji je posebno značajan i ima specifičnu funkciju može se koristiti za režanj samo kao segment, dok ostali deo zadržava svojstvenu funkciju, ili je, još bolje, odabrati drugi mišić koji neće prouzrokovati značajnije funkcionalne smetnje.

Luk rotacije mišićnog režnja određen je obimom (veličinom) elevacije mišića iz anatomske pozicije i

moгуćnosti dostizanja susedne zone defekta bez devaskularizacije. Mišićna mobilnost zavisi od broja vaskularnih pedikla i lokacije dominantnog vaskularnog pedikla u odnosu na mišićni priboj.

Upravo luk rotacije je obrnuto proporcionalan broju vaskularnih pedikla. Ukoliko mišić ima veći broj pedikla, obično ima ograničeniji luk rotacije. Nasuprot tome, lokalizacija dominantnog pedikla bliže mišićnoj inserciji omogućava veliki luk rotacije.

Uspešna upotreba kože koja pokriva mišić u okviru miokutanog režnja zavisna je od vaskularizacije. Kožni vaskularni sistem sačinjavaju direktni specifični sudovi koji se nalaze u supkutanom masnom tkivu a paralelno prate površinu kože, zatim muskulokutani

perforacioni sudovi koji izlaze iz mišića i fasciokutani sudovi koji potiču od regionalnih, a preko intermuskularnih prostora dolaze u fasciju.

Ishrana kože koja pokriva široke, ravne mišiće trupa kao što je *latissimus dorsi* uglavnom zavisi od muskulokutanih perforantnih arterija. Koža koja pokriva tanke, uske mišiće, kao što je gracijalis u ishrani je uveliko zavisna od fasciokutanih perforacionih sudova. Svaki površni mišić snabdeva kožu koja leži preko nje, a kožno ostrvo režnja može se sa sigurnošću proširiti 3 do 4 cm iza granice mišića. Ova dodatna teritorija kože snabdeva se preko anastomoza u supkutanom tkivu.

Neki mišići mogu se koristiti kao režnjevi sa ishranom na malim ili sekundarnim segmentalnim pediklima. Odvajanje od dominantne vaskularne peteljke i transpozicija mišića baziranog na distalnoj manjoj peteljci mogu se sa uspehom izvesti. Zbog mogućnosti promene veličine i lokalizacije distalno baziranog manjeg pedikla režanj nije u celini pouzdan. Prethodno odlaganje mišićnog režnja sa selektivnim odvajanjem dominantnog pedikla može poboljšati cirkulaciju i izgled na preživljavanje. Transpozicija samo dela mišića distalno baziranog na manjoj peteljci obezbeđuje dovoljno krvno snabdevanje i stepen sigurnosti u primeni režnja.

Razdvajanje mišića kod formiranja mišićnih i mišićno-kožnih režnjeva, u cilju čuvanja tkiva i funkcije, povećava rekonstruktivne mogućnosti. Rekonstrukcija cervikalnog ezofagusa može se izvršiti muskulokutanim *latissimus dorsi* režnjem, čijim se razdvajanjem na dva kožna ostrvca dobija deo za unutrašnju epitelizovanu površinu i deo za spoljašnji kožni pokrivač.

Čuvanje funkcije mišića koji se koristi za režanj postiže se transpozicijom samo dela mišića bez kompletnog odvajanja od insercije.

Kod ekstenzivnih defekata rekonstrukcija se može izvesti kombinacijom režnjeva kao što su muskulokutani i fasciokutani režnjevi.

Razvojem specijalnih tkivnih režnjeva moguće je povratiti senzibilitet, motornu funkciju i koštane strukture. Upotrebom kompleksnih tkiva, kao što su inervisani mišići, zglobovi, prst, omentum, creva, hrskavica i koštano tkivo sa ilijačne i drugih kostiju otvorene su velike mogućnosti u rekonstrukciji raznovrsnih defekata.

Prednost mišićnih i mišićno-kožnih režnjeva sastoji se u bogatstvu snabdevanja krvlju vaskularnom peteljkom koja je često lokalizovana izvan hirurškog defekta, u zavisnosti od luka rotacije i dužine mišića. Mišićni deo režnja volumenom popunjava dubinu ekstenzivnog defekta i štiti izložene vitalne strukture: krvne sudove, nerve, tetive i kost. Dobro vaskularizovani mišić je otporan na inokulaciju bakterija i infekciju. Rekonstruktivni zahvat mišićnim i mišićno-kožnim režnjem završava se uglavnom jednim operativnim aktom. Povraćaj senzitivne i motorne funkcije je moguć primenom specifičnih režnjeva.

Nedostaci mišićnih i mišićno-kožnih režnjeva izraženi su gubljenjem funkcije davajuće regije u različitim stepenu. Upotreba mišićnog režnja *rectus abdo-*

minis može strukturno oslabiti abdominalni zid i prouzrokovati pojavu hernija. Defekt davajuće regije može estetski biti neprihvatljiv, a mišićni ili mišićno-kožni režanj u primajućoj regiji daje povećani volumen koji umanjuje postignuti rezultat. Gubitak režnja zbog nekroze prouzrokuje veliki deformitet sa ispadom funkcije.

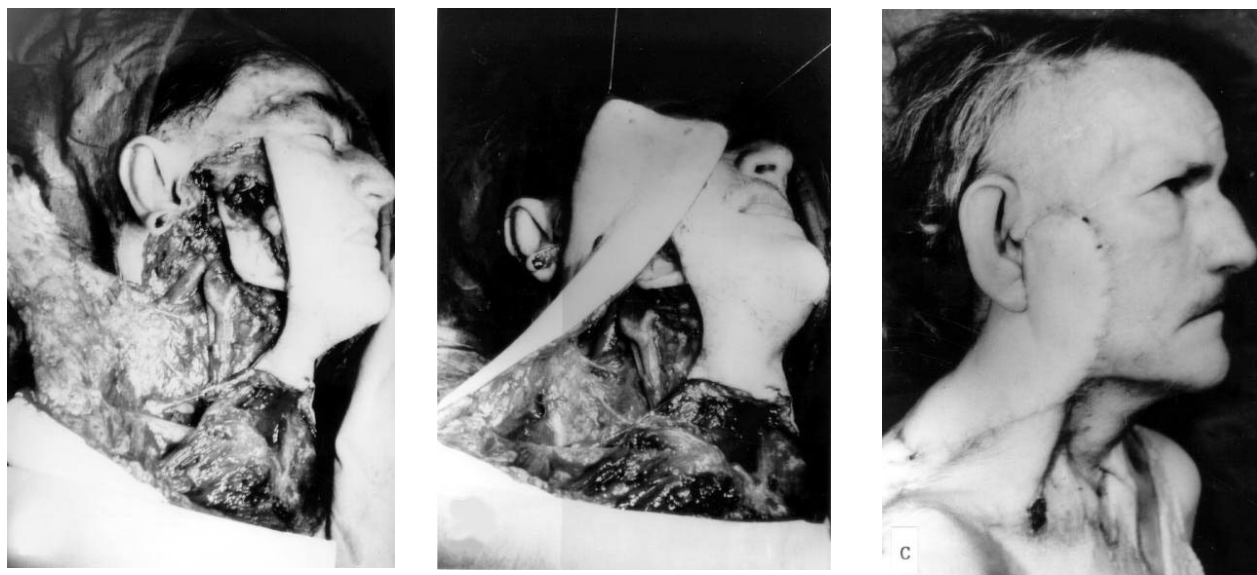Primena mišićnih i mišićno-kožnih režnjeva

Glava i vrat

Radikalni hirurški zahvati u predelu glave i vrata imaju za posledicu masivne defekte. Manji jednostavni defekti pokrivaju se slobodnim kožnim transplantatima ili lokalnim kožnim režnjevima, ali za komplikovane i složene defekte primenjuju se mišićni i mišićno-kožni režnjevi.

Lokalni mišići i mišićno-kožni režnjevi koji se upotrebljavaju u rekonstrukciji defekata glave i vrata su režnjevi temporalisa, sternokleidomastoideusa i platizme. Režanj temporalnog mišića koristi se kao transpozicioni za pokrivanje defekata orbite, srednje trećine lica i uva. Režanj sternokleidomastoidnog mišića upotrebljava se za intraoralnu i faringealnu rekonstrukciju. Značajnija je primena ovog mišića kao nosioca vaskularizacije dela klavikule, a upotrebljava se za rekonstrukciju koštanih defekata mandibule i drugih delova skeleta lica. Mišić se koristi za popunjavanje defekata u gornjem delu vrata, za pokrivanje velikih krvnih sudova i zatvaranje faringealnih i trahealnih fistula. Muskulokutani režanj platizme koristi se za pokrivanje defekata usne duplje, usana, lica i vrata.

Udaljeni mišićni i mišićno-kožni režnjevi koji se koriste u rekonstrukciji defekata glave i vrata su režnjevi pektoralis major, trapezijus i *latissimus dorsi*, kao i neki mikrovaskularni režnjevi. Muskulokutani režanj pektoralis major koristi se za rekonstrukciju većih defekata kože na licu i vratu, za intraoralno i faringealno epitelno postavljanje, zatim kao nosilac vaskularizacije rebra i kože za rekonstrukciju mandibule i donje trećine lica. Ovaj režanj koristi se za rekonstrukciju vratnog dela ezofagusa. Muskulokutani režanj trapezijusa se zbog lokacije i širokog prednjeg luka rotacije koristi za rekonstrukciju donjeg dela lica, a naročito uva i parotidne regije, gornjeg dela lica i skalpa, prednjeg i zadnjeg trougla vrata, uz ekstenziju i za orbitu, zatim se koristi za rekonstrukciju farinksa i ezofagusa (Sl. 16-29). Trapezijus se koristi i kao osteomuskulokutani režanj koji sadrži lateralni deo klavikule ili spinu skapule, a koristi se za rekonstrukciju mandibule pošto sadrži vaskularizovanu kost. Muskulokutani režanj *latissimus dorsi* koristi se za rekonstrukciju u predele glave i vrata kada je potrebna veća količina vaskularizovanog tkiva, naročito na predele gde je prethodno primenjena iradijaciona terapija. Režanj se koristi za intraoralnu i faringealnu rekonstrukciju dela vratnog ezofagusa, zigomatičnog i temporalnog predela, obraza, zadnje i prednje strane vrata, ramena i okcipitalnog dela skalpa.



Sl. 16-29. A) defekt preaurikularnog i parotidnog predela posle odstranjenja malignog tumora parotidne žlezde. Istovremeno je učinjena radikalna disekcija limfnih žlezda vrata. U defektu je eksponirana račva karotidne arterije, n. vagus, n. hipoglosus i drugi elementi, zbog čega je formiran muskuloidni režanj trapezijusa; B) formirani muskulokutani režanj trapeziusa prebačen u defekt preko račve karotidne arterije; C) rezultat posle prijema režnja

Rekonstrukcija defekata glave i vrata slobodnim režnjevima sa mikrovaskularnim anastomozama izvodi se sa većinom mišićnih i mišićno-kožnih režnjeva.

Dojke

Modifikovana radikalna mastektomija ostavlja očuvan pektoralni mišić koji se koristi za rekonstrukciju dojke. Ukoliko je koža iznad mišića očuvana, moguće je submuskularno implantirati protezu dojke. Submuskularna implantacija proteze posle mastektomije je bolja od supkutane jer je manji rizik od ekstruzije, a kontura dojke je prirodija.

Udaljeni mišići koji se koriste u rekonstrukciji dojki su *latissimus dorsi*, *rectus abdominis* i različiti mišići koji se transplantiraju mikrovaskularnom anastomozom, kao što je *gluteus maximus*. Udaljeni muskulokutani režnjevi upotrebljavaju se kod neadekvatnog lokalnog tkiva, ožiljno promenjene kože ili kod iradijacionog oštećenja. Muskulokutani režanj *latissimus dorsi* koristi se često u rekonstrukciji dojki. Zbog tanke mišićne mase ne daje odgovarajuću protruziju dojke koja se može postići kasnijom implantacijom proteze.

Muskulokutani režanj *rectus abdominis* najčešće se primenjuje u rekonstrukciji dojki, i to u više varijacija položaja kožnog ostrva režnja. Transverzalni pravac kožnog ostrva između umbilikusa i pelvisa u muskulokutanom režnju *rectus abdominis* je najpovoljnija varijanta ovog režnja. Na ovaj način obezbeđena je dovoljna količina kože i mekih tkiva za rekonstrukciju dojke, a potreba za implantacijom proteze je retka. Suprapubični horizontalni ožiljak davajuće regije je estetski prihvatljiv. Nedostatak kod primene transverzalnog *rectus*

abdominis muskulokutanog režnja je mogućnost pojave abdominalne hernije na mestu davajuće regije.

Rekonstrukcija dojke složenim tkivnim transplantatima pomoću mikrovaskularne anastomoze vrši se ingvinalnim režnjem, *latissimus dorsi*, *tensor fasciae latae* i *gluteus maximus* režnjem.

Medijastinum

Defekti u predelu medijastinuma nastaju kao komplikacija posle infekcije rane medijalne sternotomije. U zavisnosti od infekcije i količine nekrotičnog tkiva preduzimaju se debridman i rano pokrivanje defekta transpozicijom mišićnog režnja, što ubrzava proces lečenja. Pogodan lokalni mišićni režanj za pokrivanje medijastinalnog defekta je pektoralis major. Mišićni režanj pektoralis major može se transponovati u defekt na dominantnoj torakoakromijalnoj peteljci, ili kao obrnuto okrenuti režanj na segmentalnim sekundarnim vaskularnim pediklima perforantnih grana arterije mamarije interne. Kod primene pektoralisa kao okrenutog režnja moguće je sačuvati lateralnu trećinu mišića radi ostavljanja intaktnog prednjeg aksilarnog prevoja.

U zavisnosti od veličine defekta, mogu se upotrebiti oba pektoralna mišića ili se uz njega može upotrebiti *rectus abdominis* za donji deo medijastinalnog defekta.

Kod odsustva pektoralnog mišića ili njegovog oštećenja prethodnim zračenjem upotrebljava se mišićni ili mišićno-kožni režanj *latissimus dorsi*. Prednost primene mišićnog ili mišićno-kožnog režnja *latissimus dorsi* je u tome što se vaskularna peteljka režnja nalazi dalje od inficiranog defekta medijastinuma. Nedostaci

kod upotrebe ovog režnja su nepovoljan veliki luk rotacije i tanka mišićna masa režnja, koja ne može uvek da ispuni duboki i ekstenzivni medijastinalni defekt.

Torakalni zid i pulmonarni kavitet

Defekti zida grudnog koša nastaju kao posledica infekcije, traume, ekstenzivnog hirurškog odstranjenja tumora ili kao posledica radionekroze. Rekonstrukcija defekata zida grudnog koša vrši se lokalnim i udaljenim mišićnim ili kožno-mišićnim režnjevima. Muskulokutani režanj pektoralis major koristi se za pokrivanje defekata donjeg dela vrata i gornje trećine sternuma. Primena režnja *latissimus dorsi*, kod prethodno izvršene standardne anterolateralne torakotomije koja preseca ovaj mišić, ograničena je zbog redukcije vaskularne mreže iz primarnog pedikla. Zbog toga se gornja trećina ovog mišića koristi kao režanj na torakodorzalnom pediklu za pokrivanje ipsilateralnih defekata u gornjem anterolateralnom delu grudnog zida. Donje dve trećine ovog mišića, bazirane na sekundarnim pediklima od paraspinalnih perforatornih krvnih sudova, koriste se kao preokrenuti režanj, sa kožnim ostrvom ili bez njega za pokrivanje donjih lateralnih i zadnjih defekata zida grudnog koša.

Udaljeni mišićni ili mišićno-kožni režanj *rectus abdominis* koristi se za rekonstrukciju velikih defekata grudnog koša. Vrednost ovog režnja zavisi od stanja unutrašnje mamarne arterije koja granama hrani ovaj režanj preko gornje peteljke. Režanj se elevacijom prebacuje u defekt torakalnog zida, a davajuća regija se direktno zatvara. Nedostatak primene ovog režnja je mogućnost pojave hernije na mestu davajuće regije. Za rekonstrukciju torakalnog zida i pulmonalnog kaviteta koristi se i lokalni mišićni režanj *serratus anterior*.

Abdominalni zid

Rekonstrukcijom defekata abdominalnog zida treba nadoknaditi pokrivač mekih tkiva i uspostaviti integritet trbušnog zida primenom lokalnih ili udaljenih mišićnih ili mišićno-kožnih režnjeva. Kod unilateralnog defekta abdominalnog zida koristi se mišićni ili mišićno-kožni režanj *rektus abdominis* kao ostrvasti ili transpozicioni kontralateralni režanj sa gornjim ili donjim vaskularnim pediklom, u zavisnosti od lokalizacije defekta.

Alternativni lokalni režanj za rekonstrukciju manjih defekata pune debljine gornjeg dela abdominalnog zida je muskulokutani režanj spoljašnjeg oblikvusa.

Udaljeni mišićni i mišićno-kožni režnjevi koji se koriste za rekonstrukciju abdominalnog zida su *latissimus dorsi*, *tensor fasciae latae* i *rectus femoris*. Defekti superolateralnog dela abdominalnog zida rekonstruišu se transpozicijom muskulokutanog režnja *latissimus dorsi*. Muskulokutani i muskulofascijalni režanj *tenzora fascie latae* sadrži dovoljnu količinu vaskularizovane fascije i kože koja se sa sigurnošću mogu upotrebiti za rekonstrukciju defekata donjeg dela abdominalnog zida, sa malim stepenom morbiditeta davajuće regije. Musku-

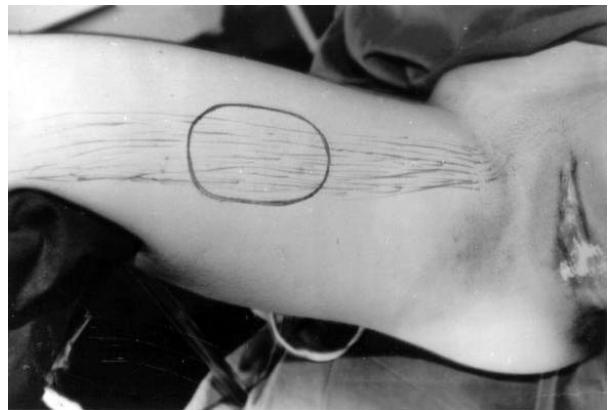
lokutani režanj *rektus femoris* je alternativni režanj za rekonstrukciju defekata abdominalnog zida. Bogata, dobro vaskularizovana mišićna masa ovog režnja koristi se za rekonstrukciju radionekrotičnih ulcera donjeg dela abdominalnog zida, sa većim morbiditetom davajuće regije praćene otežanom ekstenzijom kolena.

Ingvinalna i perineumska regija

Rekonstrukcija defekata ingvinalne i perineumske regije postiže se lokalnim mišićnim režnjevima *sartorijusa* ili udaljenim mišićnim režnjevima *gracilisa*, *tenzora fascije late*, *rektusa femoris*, *rektusa abdominis* i *gluteusa maximus*.

Mišićni režanj *sartorijusa* ima ograničeni luk rotacije zbog brojnih segmentalnih vaskularnih pedikla. Zbog toga se upotrebljavaju proksimalni pedikli za transpozicioni režanj kojim se pokriva medijalni defekt ingvinuma. Ovaj režanj je naročito koristan za pokrivanje eksponiranih femoralnih krvnih sudova.

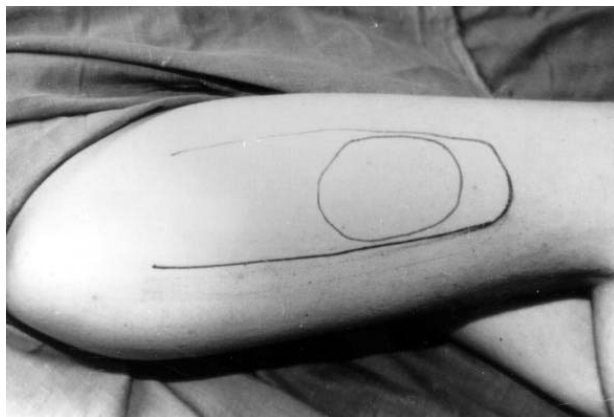
Mišićni režanj *gracilisa* poseduje dominantni i više manjih vaskularnih pedikla i zato ima mogućnost formiranja režnja sa prednjom i zadnjom vaskularnom bazom, čime su osigurani dvostruki gornji i donji luk rotacije. Prednjom bazom režanj se koristi za pokrivanje defekata ingvinalne i perinealne regije, a zadnjom bazom se rekonstruišu ishijadični i perirektalni defekti. Muskulokutanim režnjem ovog mišića mogu se rekonstruisati ženski i muški polni organi kao i analni sfinkter (Sl. 16-30).



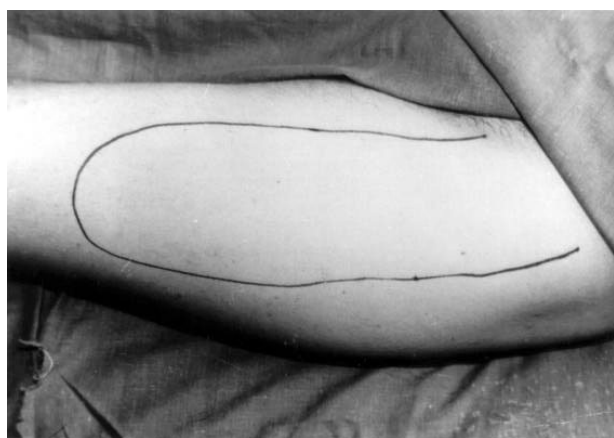
Sl. 16-30. Mišićni režanj *gracilisa* sa kožnim ostrvom

Muskulokutani i muskulofascijalni režanj *tenzora fascije late* je pogodan za rekonstrukciju ingvinalne i perinealne regije (Sl. 16-31). Ovi režnjevi se koriste i kod rekonstrukcije recidivirajuće ingvinalne hernije i kod rekonstrukcije genitalija.

Režanj mišića *rektus femoris* zbog velikog luka rotacije i zamašne mišićne mase koristi se kao alternativni režanj za rekonstrukciju defekata ovih regija (Sl. 16-32).



Sl. 16-31. Muskulokutani i muskulofacijalni režanj tenzora fascije late



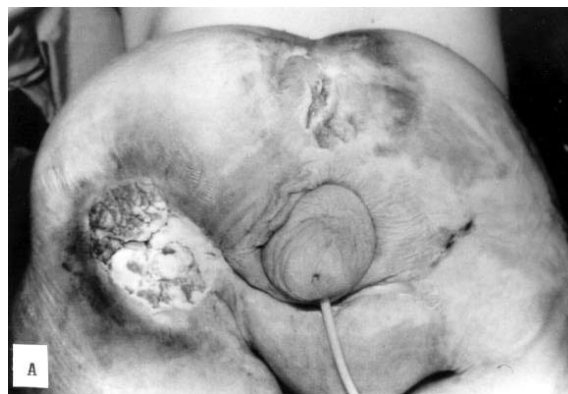Sl. 16-32. Režanj mišića rektus femoris

Defekti prednjeg dela karlice i defekti ingvinalne regije rekonstruišu se reznjem mišića *rectus abdominis*. Ovaj režanj baziran na donjem pediklu bogato je vaskularizovan preko donje epigastrične arterije, a zbog velikog luka rotacije je naročito pogodan za rekonstrukciju ove regije.

Režanj mišića *gluteus maximus* koristi se kao pouzdan pokrivač karličnih i perinealnih defekata. Velika dobro vaskularizovana mišićna masa reznja koristi se za popunjavanje dubokih pelvičnih defekata i pokrivanje perinealnih defekata. Ovaj režanj se koristi i za rekonstrukciju analnog sfinktera.

Donji ekstremiteti

Rekonstrukcija defekata potkolenice je težak hirurški problem zbog nedostatka dovoljne količine dobro vaskularizovanih lokalnih tkiva za reznjeve, a sa druge strane, primajuća regija je slabo prokrvljena, tako da je otežan prijem i lokalnih i udaljenih mikrovaskularnih reznjeva.



Sl. 16-33. A) dekubitalni ulkus i tumor glutealne regije; B) formirani miokutani transpozicioni režanj gluteusa maksimuma; C) režanj prebačen i suturiran u defekt

Mišićni i mišićno-kožni lokalni reznjevi koji se koriste za rekonstrukciju su mišići gastroknemijus i soleus, a od udaljenih koriste se *latissimus dorsi*, *gracilis*, *serratus anterior*, *rectus abdominis* i drugi, i to transplantacijom preko mikrovaskularne anastomoze.

Mišićni i mišićno-kožni reznjevi mišića gastroknemijusa formiraju se od njegove medijalne i lateralne glave pošto imaju ishranu od medijalne i lateralne

suralne arterije koje potiču od poplitealne arterije. Svaka od ovih glava ima veliki luk rotacije bazirane na jednom vaskularnom pediklu. Medijalni režanj gastroknemijusa je duži i češće se upotrebljava za rekonstrukciju defekata preko kolena i proksimalne trećine tibije. Defekti srednje trećine potkolenice rekonstruišu se muskulokutanim režnjem koji se može ekstendirati kao fasciokutani režanj sve do iznad medijalnog meleo-lusa. Ovakvo formiran režanj ostavlja uočljiv defekt zbog čega je bolje upotrebiti samo mišićni režanj koji se pokriva slobodnim kožnim transplantatom.

Defekti preko srednje trećine tibije pokrivaju se mišićnim režnjem soleusa. On se može upotrebiti i parcijalno zbog prisustva segmentalnih perforatornih krvnih sudova koji potiču od zadnje tibijalne i peronealne arterije koje ulaze u medijalnu i lateralnu polovinu mišića, pored dominantnog pedikla koji u mišić ulazi proksimalno. Defekti gornje trećine potkolenice mogu se pokriti mišićnim režnjem uz izdašniju mobilizaciju. U donjoj trećini ovaj režanj se može koristiti za pokrivanje manjih defekata.

Mikrovaskularna transplantacija udaljenih mišića daje kod očuvane vaskularne mreže potkolenice zadovoljavajuće rezultate. Alternativna metoda rekonstrukcije defekata potkolenice je ukršteni kutani ili fasciokutani režanj sa suprotne potkolenice. Može se upotrebiti i ukršteni muskulokutani režanj gastroknemijusa zdrave potkolenice.

Stopalo

Defekti stopala, bilo da su traumatski bilo posledica sistematskih poremećaja, kao kod *diabetes mellitus*a i oboljenja perifernih krvnih sudova, rekonstruišu se lokalnim ili udaljenim mišićnim ili mišićno-kožnim režnjemima. Od lokalnih mišića za reznjeve se koriste *flexor digitorum brevis*, *abductor hallucis* i *abductor digiti minimi*. Ovi mišići imaju malu tkivnu masu zbog čega se koriste za pokrivanje manjih defekata. Pokrivanje većih defekata stopala vrši se mikrovaskularnom transplantacijom udaljenih mišićnih reznjeva.

Dekubitalni ulkusi

Defekti sakralnih i trohanteričnih dekubitalnih ulkusa rekonstruišu se mišićnim i kožno-mišićnim reznjevima iz neposredne okoline ili udaljenim reznjevima.

ma. Od lokalnih reznjeva u zavisnosti od veličine defekta koristi se klizajući ili transpozicioni režanj gluteus maksimusa (Sl. 16-33). Rekonstrukcija udaljenim reznjevima vrši se mišićima tenzor fascije late, gracilisa i reznjem grupe mišića zadnje strane butine koji imaju zajednički pripoj, a to su m. biceps femoris, m. semimembranosus i m. semitendinosus.

LITERATURA

- Arnold P. G., and Mixer R. C.: Making the most of the gastrocnemius muscles, *Plast. Reconstr. Surg.*, 72, 38, 1983.
- Barron J. N., and Emmett A. J.: Subcutaneous pedicle flaps, *Br. J. Plast. Surg.*, 18; 51, 1965.
- Cormack G. C., and Lamberty B. G. H.: A classification of fasciocutaneous flaps according to their patterns of vascularisation, *Br. J. Plast. Surg.*, 37, 80, 1984.
- Daniel R. K.: The anatomical and hemodynamic characteristics of the cutaneous circulation and their influence on skin flap design, In: Grabb, W.C., and Myers, M.B. (Eds.): *Skin Flaps*, Boston, Little, Brown & Company, 111-134, 1975a.
- Daniel R. K.: Toward an anatomical and hemodynamic classification of skin flaps, *Plast. Reconstr. Surg.*, 56, 330, 1975b.
- Daniel R. K. and Taylor G. I.: Distant transfer of an island flap by microvascular anastomoses: a clinical technique, *Plast. Reconstr. Surg.*, 52, 111, 1973.
- Dinner M. I., Labandter H. P. and Dowden R. V.: The role of the rectus abdominis myocutaneous flap in breast reconstruction, *Plast. Reconstr. Surg.*, 69, 209, 1982.
- Dos Santos L. F.: The vascular anatomy and dissection of the free scapular flap, *Plast. Reconstr. Surg.*, 73, 599, 1984.
- Gilbert A. and Teot L.: The free scapular flap, *Plast. Reconstr. Surg.*, 69, 601, 1982.
- Hartrampf C. R., Jr. Schefflan M. and Black P. W.: Breast reconstruction with a transverse abdominal island flap, *Plast. Reconstr. Surg.*, 69, 216, 1982.
- Karapandžić M.: Reconstruction of lip defects by local arterial flaps, *Br. J. Plast. Surg.*, 27, 93, 1974.
- Song Y. G., Chen G. Z. and Song Y. L.: The free thigh flap: a new free flap concept based on the septocutaneous artery, *Br. J. Plast. Surg.*, 37, 149, 1984.
- Timmons M. J.: The vascular basis of the radial forearm flap, *Plast. Reconstr. Surg.*, 77, 80, 1986.
- Vasconez L. O., Bostwick J., III, and McCraw J.: Coverage of exposed bone by muscle transposition and skin grafting, *Plast. Reconstr. Surg.*, 53, 526, 1974.